Library
Boston Psychopathic
Hospital

Boston, Massachusetts

HARVARD
MEDICAL LIBRARY

IN THE
Francis A. Countway
Library of Medicine
BOSTON

CONTRIBUTION A L'ÉTUDE

DE

LA SCLÉROSE

CONTRIBUTION A L'ÉTUDE

DE

LA SCLÉROSE

PAR

Jean-Baptiste DUPLAIX

Docteur en médecine de la Faculté de Paris,
Ancien interne lauréat des hôpitaux.

PARIS

OCTAVE DOIN, ÉDITEUR

8, PLACE DE L'ODÉON, 8

—

1883

.J926
1140

CONTRIBUTION A L'ÉTUDE

DE LA SCLÉROSE

INTRODUCTION.

Dans l'étude des lésions de sclérose, plusieurs points doivent être élucidés. La constatation grossière de l'aspect et de la structure anatomique du tissu scléreux est chose facile ; mais où la difficulté apparaît, c'est quand on veut se rendre compte de la nature des lésions, de leur pathogénie, de leur point de départ et de leur mode d'évolution.

Les conditions étiologiques du processus morbide, à part quelques-unes mises en doute par certains auteurs, sont bien connues aujourd'hui ; de même, la localisation spéciale de la sclérose dans chacun des organes en particulier a été également l'objet d'études minutieuses, études qui ont permis de voir naître les lésions, d'en suivre l'évolution et d'en indiquer les manifestations cliniques ; mais pendant fort longtemps l'observation n'est pas allée au-delà de l'organe atteint qui avait joué le rôle principal dans la maladie.

C'est ainsi que, dans la cirrhose atrophique qui s'accom-

pagne d'une hypertrophie habituelle de la rate, et dans la néphrite interstitielle, dont un des signes importants est l'augmentation de volume du cœur, les observateurs n'ont d'abord fixé leur attention que sur le foie ou le rein. On ne tarda pas à reconnaître la fréquence des lésions de la rate et du cœur dans ces deux affections, et dès cet instant il importait de chercher le rapport qui pouvait exister entre les altérations de plusieurs organes dans la même maladie.

L'augmentation de volume de la rate dans la cirrhose fut mise de suite sur le compte de la gêne circulatoire dans le système porte et de la stagnation du sang dans la veine splénique. Bientôt l'examen microscopique montra en pareil cas une sclérose de cet organe analogue à celle du foie, et l'on admit avec plus de raison que la cause de la cirrhose du foie amène également une sclérose de la rate.

Le rein donna lieu également aux recherches des anatomo-pathologistes, et nous voyons Handfield Jones, en 1853, noter 26 fois la sclérose rénale sur 30 cas de cirrhose, alors que Wallmann, en 1859, en observait 17 cas sur 24. Jones conclut de sa statistique que la cirrhose n'est pas un maladie locale, mais une manifestation d'une sorte de diathèse générale caractérisée par des localisations diverses et multiples.

De nombreuses théories ont été mises en avant pour expliquer la coïncidence de l'hypertrophie cardiaque et de la néphrite interstitielle. La présence de l'urée dans le sang en trop grande quantité par suite de son élimination insuffisante par les reins, aurait pour effet, d'après Bright et S. Kirkes, d'exciter le muscle cardiaque et d'en déterminer l'hypertrophie.

Rayer attaque cette opinion et suppose avec Reinhardt, Bamberger, Bergson que la néphrite interstitielle est ici

la lésion secondaire, le cœur commençant par donner la note et entraînant à sa suite l'altération rénale.

L'opinion de Bright est reprise ensuite par Traube, qui place l'hypertrophie cardiaque secondaire sous la dépendance d'un trouble vasculaire rénal ; mais les recherches microscopiques de Gull et Sutton firent naître bientôt d'autres idées, car nous voyons ces derniers auteurs refuser à la lésion rénale une aussi grande importance pathogénique et admettre l'influence d'une artéro-capillarite fibreuse généralisée qui, en apportant un obstacle à la circulation, détermine l'apparition de l'hypertrophie cardiaque.

Messieurs Debove et Letulle (1880, Arch. gén. de méd.) discutent la théorie de Gull et Sutton et sont amenés à conclure que l'hypertrophie cardiaque dépend d'une lésion du myocarde évoluant sous la même influence que la sclérose rénale. Enfin, des expériences entreprises par M. Straus et dont le résultat est publié dans la Gazette médicale de 1881, tendent à remettre en honneur la théorie de Traube, en démontrant l'absence de myocardite interstitielle dans les cœurs des cobayes chez lesquels il détermine l'atrophie d'un rein par ligature de l'uretère, alors que ces animaux présentent une hypertrophie cardiaque secondaire. Il avait été précédé dans cette voie par plusieurs auteurs, tels que Beckmann, G. Simon, Rosenstein, Gudden, et tout récemment par Messieurs Grawitz et Israël et Y. M. Lewinsky ; mais il faut dire que les résultats obtenus par ces expérimentateurs sont contradictoires.

Dans ces dernières années, Berger et Rosenbach font connaître la coïncidence fréquente de l'insuffisance aortique dans l'ataxie locomotrice et le professeur Grasset, de Montpellier, l'explique par une action réflexe due aux

douleurs atroces éprouvées par les malades, réflexe qui retentit sur le cœur. M. Letulle suppose au contraire une coïncidence des lésions cardio-aortiques et médullaires qui auraient pris naissance sous l'influence possible d'une artério-sclérose généralisée.

Telles sont les diverses hypothèses qui ont été émises au sujet des diverses affections que nous venons de passer en revue et il résulte de cet exposé que, théorie pathogénique à part, la lésion observée et décrite dans les divers organes consiste en une sclérose dont le degré d'intensité varie suivant les cas. Cette coïncidence de lésions scléreuses portant sur plusieurs organes à la fois, n'est pas rare ; elle n'est pas toujours constatable cliniquement, mais le microscope en révèle l'existence d'une façon indiscutable.

Nous avons eu l'occasion d'étudier dans le service de notre excellent maître M. Damaschino, de nombreux malades chez lesquels nous avons pu reconnaître l'existence de scléroses multiples ; le contrôle anatomique nous a été possible dans un grand nombre de cas et nous a démontré la présence d'une artério-sclérose généralisée.

Cette lésion du système artériel est constante, nous l'avons observée chez tous nos malades ; enfin elle se présentait avec le même degré d'intensité et le même aspect dans tous les organes atteints ou non par le processus scléreux.

En présence de cette constatation anatomique il était naturel de se poser la question du rapport qui pouvait exister entre la sclérose que nous reconnaissions et l'artérite généralisée. Comme nous l'avons dit déjà, plusieurs hypothèses ont été soutenues par les auteurs que nous avons cités et le problème a été résolu de façons différentes par chacun d'eux.

Jusqu'à ces dernières années il était généralement admis, grâce aux recherches des anatomo-pathologistes, que la

lésion vasculaire est nécessaire, primordiale, et que la prolifération conjonctive qui envahit un organe part du vaisseau malade pour s'étendre plus ou moins loin ; mais depuis quelque temps de nouvelles hypothèses ont été émises sur ce point.

Nous nous proposons dans ce travail d'exposer simplement le résultat de nos recherches cliniques et microscopiques. Il nous permettra tout d'abord de montrer la coexistence habituelle des lésions de sclérose dans plusieurs organes en même temps qu'une artério-sclérose généralisée. A la suite de ce simple exposé anatomique et clinique, nous chercherons à établir avec certains auteurs l'indépendance des scléroses multiples, et à les rapporter à une même condition étiologique générale. Enfin, nous chercherons à démontrer que l'artério-sclérose préside à leur développement. Pour ce qui est de leur nature et de leur pathogénie, si nous en disons un mot, ce sera uniquement pour signaler l'impression qui nous est restée de cette étude, sachant bien que pour donner ici une conclusion valable, il faut des recherches plus longues et plus autorisées que les nôtres.

Si nous voulions faire une étude complète de la sclérose, il nous faudrait faire un chapitre pour tous les points qu'elle comporte : étiologie, anatomie pathologique, symptomatologie, etc. ; mais, je le répète, notre travail ne porte que sur les points spéciaux que nous venons d'indiquer : c'est tout simplement le résultat de l'étude que nous avons pu faire de quelques malades ; il ne va pas au delà.

Nous ne voulons pas terminer ce chapitre sans adresser ici à tous nos maîtres l'expression de notre profonde reconnaissance pour la bienveillance avec laquelle ils nous ont accueilli et aidé dans le cours de nos études.

CHAPITRE PREMIER.

IL Y A COEXISTENCE FRÉQUENTE DE LÉSIONS SCLÉREUSES DANS PLUSIEURS ORGANES, ET ALORS MÊME QU'UN SEUL EST PROFONDÉMENT ATTEINT, IL EXISTE UNE ARTÉRIO-SCLÉROSE GÉNÉRALISÉE.

C'est par une observation attentive et de chaque jour, en même temps que par des recherches anatomo-pathologiques répétées, qu'on est arrivé à la connaissance des scléroses combinées. Cette étude, qui a commencé avec la cirrhose alcoolique, s'est poursuivie à propos de la néphrite interstitielle et elle s'étend aujourd'hui à certaines affections médullaires; les recherches relatives à la pathogénie ont permis de reconnaître l'existence de lésions scléreuses non seulement dans les organes qui avaient joué un rôle important dans l'ensemble clinique de la maladie, mais encore dans les appareils qui n'avaient pas attiré l'attention pendant la vie. La sclérose de la rate est presque la règle dans la cirrhose atrophique, fréquente aussi est l'hypertrophie cardiaque dans la néphrite interstitielle, rarement enfin nous observons l'insuffisance aortique dans l'ataxie; mais l'altération du système vasculaire ne manque jamais, il suffit de la chercher.

Nous n'apportons qu'une nouvelle observation de cirrhose atrophique avec lésions du cœur et des reins, nous n'en avons pas de personnelles; celle que donnons nous a été offerte par notre ami Leloir. Le malade, qui présentait tous les signes de la cirrhose atrophique la plus nette, accusait pendant sa vie des troubles cardiaques et rénaux

qui ont fait soupçonner l'évolution dans ces deux organes d'une lésion analogue à celle qui avait déjà atteint la glande hépatique. Ce soupçon fut confirmé, comme nous le verrons, par l'examen des pièces anatomiques.

Si nous ne pouvons également présenter des observations de néphrite interstitielle classique, nous en avons cependant de nombreuses où les lésions rénales, tantôt très avancées, tantôt à peine en voie d'évolution, coïncidaient avec des lésions analogues dans d'autres appareils. En revanche nous avons pu étudier plusieurs faits de lésions aortiques dans le cours de l'ataxie locomotrice ; les malades de cet ordre présentaient également des troubles urinaires analogues à ceux qui dépendent d'une sclérose rénale. Les faits de cette dernière catégorie, que l'on recherche avec soin, commencent à devenir nombreux, et ceux que nous publions, ajoutés aux observations connues, tendent donc à prouver qu'ils sont loin d'être exceptionnels (1).

(1) Nous n'avons pas cru devoir faire un chapitre spécial d'étiologie. Les causes en effet qui donnent lieu à l'évolution du processus scléreux dans les divers organes étant en somme bien connues et admises par la plupart des auteurs. Nous ne voulons pas parler ici des lésions qui ont pour point de départ une cause toute locale, comme les frottements répétés, la présence de corps étrangers dans les tissus ou de produits anormaux de sécrétion dans les canaux glandulaires ou bien encore la stase veineuse amenant cette sclérose connue sous le nom d'induration cyanotique ; ce travail se borne à l'étude des scléroses développées sous l'influence d'une cause générale. Dans ces dernières tous les auteurs rangent le rhumatisme, le saturnisme, la goutte, l'impaludisme, la syphilis ; l'alcoolisme dont l'action est discutée par quelques auteurs est admise par la plupart de même que celle de la sénilité. Nous nous bornerons à dire que sur nos 17 observations publiées il en est 6 qui se rapportent à des alcooliques, 4 à des veillards, 2 à des syphilitiques, 3 à des rhumatisants et 2 à des saturnins. Elles sont donc une confirmation de l'influence de ces causes spéciales sur l'évolution des lésions que nous avons étudiées.

Les malades soumis à notre observation étaient pour la plupart des vieillards, de sorte que nous avons eu là un vaste champ d'études pour nos recherches spéciales à cette catégorie de malades. Beaucoup d'autres également, n'ayant pas atteint un âge avancé, étaient les uns des alcooliques, les autres des rhumatisants et quelques-uns des syphilitiques ; il nous a donc été possible d'abord d'étudier les manifestations symptomatiques dépendant de ces causes diverses, puis plus tard d'en rechercher les lésions anatomiques et de les comparer.

Je dois deux observations complètes d'intoxication saturnine chronique à mes amis Lejard et Barbe ; elles complètent la série de faits cliniques et anatomo-pathologiques sur lesquels sont basées les conclusions de notre travail.

La comparaison entre les lésions que nous avons trouvées dans les organes de nos vieillards et celles des autres malades alcooliques, rhumatisants, syphilitiques ou saturnins, nous a été facile. Nous verrons dans la suite que s'il existe quelques points spéciaux dans chacun des cas particuliers que nous signalons, les points de contact sont trop considérables pour ne pas reconnaître à toutes ces causes d'un même processus morbide un même mode d'action et un siège d'évolution identique.

Nous allons donc dans un premier article exposer le résultat de nos examens microscopiques, puis nous ferons connaître les divers symptômes accusés par les malades pendant leur vie, et qu'une analyse minutieuse peut rapporter au développement de la sclérose.

ARTICLE PREMIER.

Etude anatomo-pathologique.

Nous pourrions à propos de chaque variété de malades faire un exposé à part des lésions observées dans leurs or-

ganes, mais ce serait nous répéter autant de fois, car la nature, l'aspect et la distribution de la sclérose, aussi bien que son mode d'évolution, sont analogues dans tous les cas. S'il existe quelques points spéciaux, ils sont de peu d'importance et il suffira de les signaler au fur et à mesure que nous en aurons l'occasion.

Les détails dans lesquels nous allons entrer seront sans doute un peu longs, mais nous tenons dès maintenant à les exposer aussi complètement que possible, pour qu'ils puissent nous servir dans la démonstration des autres problèmes que nous voulons résoudre.

Tous les organes des malades qui ont succombé ont été examinés avec soin et ce n'est, du reste, absolument que sur le résultat de nos recherches microscopiques que sont basées nos conclusions. Nous aurions pu y ajouter des observations purement cliniques, mais quand il s'agit de faits à démontrer et qu'ils ne peuvent l'être que par des observations complètes, il faut s'en tenir à celles-ci. Cependant, nous avons pu observer nous-même beaucoup de malades qui, entrés à l'hôpital, les uns pour des accidents de péri-encéphalite diffuse, les autres pour une affection ou rénale, ou cardiaque, ou médullaire, présentaient tous les signes connus de l'artério-sclérose généralisée la plus manifeste et en même temps des troubles variables qu'il était facile de mettre sur le compte d'une sclérose des organes, autre que celui qui avait attiré le premier l'attention du malade ou des médecins.

Lésions cardiaques. — La sclérose du myocarde est connue depuis longtemps; elle a été étudiée chez les divers malades syphilitiques, alcooliques, saturnins ou rhumatisants, en un mot, dans des conditions analogues à celles que nous avons pu reconnaître nous-même. Dans l'intoxication saturnine, Beau et Durozier avaient signalé l'hy-

pertrophie du cœur, et ce dernier auteur avait même indiqué la dégénérescence graisseuse du myocarde, dégénérescence liée à l'athérome, mais la sclérose de l'organe n'est pas soupçonnée. Kussmaul, qui a spécialement étudié l'action du plomb sur la fibre musculaire cardiaque, avait trouvé une rigidité toute spéciale de ces fibres pouvant aller jusqu'à la contracture. L'athérome développée sous l'influence de l'intoxication saturnine ne serait pas prouvée d'après M. Renaut. D'après cet auteur, le plomb aurait une certaine influence sur la contractilité des parois des artérioles qui renferment beaucoup de tissu musculaire, tissu qui, d'après les recherches de Hitzig, subirait l'action du plomb. Hitzig n'a pu constater que la contracture des petits vaisseaux, tandis que Kussmaul et Mayer ont reconnu la diminution du calibre des artérioles dans presque tous les organes et l'épaississement de la paroi celluleuse de ces vaisseaux.

Sur nos coupes, la lésion vasculaire est constante et d'une constatation facile, l'artério-sclérose est indiscutable dans tous les organes; enfin l'existence d'une sclérose diffuse très marquée dans un cas, un peu moins avancée dans l'autre, nous montre que le plomb agit sur l'organisme comme l'alcool, le rhumatisme, la syphilis et même la sénilité.

La même étude nous a également montré que les lésions cardiaques chez les vieillards sont analogues à celles qu'il nous a été facile de constater chez nos deux saturnins. L'analogie entre la disposition des lésions et leur distribution plus ou moins irrégulière est complète; mais aussi, et nous insistons spécialement sur ce fait, le point d'évolution est le même dans ces deux cas comme dans tous les autres. La différence en somme n'est donc pas aussi grande qu'on pourrait tout d'abord le supposer à un premier examen, car il ne porte absolument que sur le mode de distri-

bution des lésions qui ont toujours évolué autour d'un même centre, un vaisseau. Que l'extension du processus morbide se fasse plus ou moins régulièrement et avec plus ou moins de rapidité, suivant les conditions étiologiques, c'est là évidemment une particularité importante à signaler, mais il n'est pas moins vrai que ce qui doit frapper l'esprit de l'observateur, c'est le rapport intime et constant des lésions avec une altération également constante et toujours la même, et sans aucun doute la première en date, nous voulons dire l'artério-sclérose.

L'altération, comme l'ont bien montré Debove et Letulle, est surtout développée dans l'épaisseur des piliers du ventricule gauche, mais on la trouve aussi dans les parois ainsi que nous avons pu le voir. D'une façon générale elle apparaît sous la forme d'îlots scléreux sans limites bien nettes, le plus souvent et reliés quelquefois entre eux par plusieurs tractus fibreux. La partie centrale de chacun des îlots est essentiellement formée de tissu fibreux, elle est plus ou moins étendue en largeur et, dans son épaisseur, il est toujours facile de reconnaître la lumière retrécie et déformée d'un vaisseau, d'une artériole. Quant aux parois de ce vaisseau, elles présentent à un haut degré les lésions de l'endo-périartérite; la couche moyenne des fibres musculaires a disparu complètement, tandis que les couches externe et interne n'en forment qu'une essentiellement composée de tissu conjonctif dans l'épaisseur duquel on trouve des gouttelettes graisseuses rendues très visibles en soumettant les coupes aux vapeurs d'acide osmique, ainsi que l'a enseigné notre savant maître M. Damaschino. De nombreux prolongements partant de cette partie centrale de l'îlot vont se porter plus ou moins loin, se divisant et formant de véritables loges dans lesquelles sont entassés les faisceaux musculaires. On en trouve également dans l'épaisseur des prolongements signalés; là ils sont complète-

ment dissociés, séparés les uns des autres et très altérés, comme nous le verrons dans un instant. La même lésion vasculaire se retrouve dans tous les petits vaisseaux, et non seulement le fait est constant pour ceux qui sont plongés au milieu d'une masse plus ou moins épaisse de tissu fibreux, mais aussi pour les artérioles isolées et sans aucun rapport avec la prolifération conjonctive que nous venons de décrire. Dans ces derniers vaisseaux l'endartérite proliférante est surtout très accusée, les fibres musculaires de la couche moyenne sont remplacées par de la graisse, enfin la tunique externe elle-même présente une infiltration de nombreuses cellules entre les faisceaux de tissu conjonctif, quelques granulations graisseuses et un notable épaississement, surtout quand on étudie celles qui envoient quelques courts prolongements entre les fibres musculaires voisines. Ces dernières expansions de la paroi vasculaire sont formées de tissu fibrillaire et contiennent une grande quantité de cellules rondes embryonnaires.

La prolifération conjonctive a déterminé des altérations des fibres musculaires. Celles qui sont semées au milieu du tissu scléreux sont très diminuées de volume si on les compare à celles qui sont relativement beaucoup moins atteintes.

Lorsqu'elles se présentent suivant leur grand axe on remarque, en outre, une grande variété dans le degré d'atrophie; de plus, chacune des fibres musculaires n'est pas régulièrement atteinte, car, volumineuse encore en certains points, elle en présente d'autres notablement diminués d'épaisseur.

Outre la diminution de volume il existe, le plus souvent, une accumulation de grains pigmentaires, non seulement dans les points malades, mais jusque sur les fibres éloignées des foyers de sclérose. La dégénérescence graisseuse existe quelquefois, mais elle manque souvent, et quand on

la rencontre elle n'existe que sur les fibres musculaires en voie d'atrophie. Là encore cette altération de la fibre musculaire n'est pas étendue à toute la longueur d'une fibre, elle est nettement disséminée par petits foyers plus ou moins étendus, entre lesquels il est toujours facile de reconnaître la striation musculaire dans toute sa netteté. Sur les coupes des piliers dans lesquels les fibres musculaires sont coupées perpendiculairement à leur grand axe, la graisse occupe le centre des fibres musculaires où elle forme de petits blocs entourés de substance musculaire et très variables de forme. M. Letulle a déjà dans sa thèse inaugurale signalé ce fait, mais il ne nous a pas paru constant.

Enfin, une altération qu'il nous a été donné d'observer très souvent, est la segmentation des fibres musculaires au niveau des raies scalariformes d'Eberth. Ces segmentations des faisceaux primitifs, déjà signalées par MM. Renaut et Landouzy, sont quelquefois très nombreuses sur une coupe, d'autres fois, au contraire, il faut une étude attentive pour les trouver sous forme de véritables petits foyers. Souvent aussi nous ne les avons pas observées; mais cette lésion ne semble pas intimement liée à la sclérose par un rapport de cause à effet, car elle existe aussi bien dans les régions où toute lésion scléreuse fait défaut que dans celles qui sont envahies par le processus morbide. Du reste, M. le professeur Renaut, de Lyon, en admettant l'influence de la sclérose sur cette lésion spéciale ne lui fait jouer qu'un rôle indirect sur son évolution. La mauvaise circulation dans les parois cardiaques amène un œdème permanent, le muscle ne peut plus se débarrasser des déchets organiques, de sorte que les faisceaux, en contact avec l'acide sarcolactique mis en liberté, voient leur ciment intercellulaire se dissoudre et subissent ainsi une segmentation comme après l'action des acides chlorhydrique ou formique.

M. Lancereaux donne, à propos de la myocardite sclé-

reuse rhumatismale, le moyen de la reconnaître de celle qu'il a étudiée chez les syphilitiques; tandis que dans le rhumatisme, elle évolue en foyers séparés les uns des autres, celle des syphilitiques se présente avec un aspect de dissémination et de diffusion qui sont caractéristiques.

Notre observation est absolument conforme à celle de M. Lancereaux; la distribution de la sclérose se fait par îlots dans les cœurs des rhumatisants; elle se présente également sous cet aspect dans l'intoxication alcoolique, comme nous avons pu le constater. Dans la syphilis, au contraire, elle est disséminée, elle envahit très irrégulièrement le muscle, et ne forme jamais d'îlots bien nets comme dans les autres cas. Cette dissémination, cet envahissement plus ou moins irrégulier par la prolifération conjonctive, se retrouvent dans les cœurs des vieillards et des saturnins que nous avons examinés. Il y a bien toujours un centre, un point où le tissu conjonctif prenant naissance forme une masse assez considérable, mais de ces parties s'étendent au loin de nombreux tractus fibreux qui se divisent à l'infini, et finissent par constituer un véritable réseau fibrillaire comprenant dans ses mailles les fibres musculaires. Ce réseau est excessivement net et considérablement développé en certains points, où chaque fibre musculaire est circonscrite par une zone conjonctive; en d'autres points, il l'est beaucoup moins, et dans quelques-uns, on ne le retrouve plus. En somme, il existe une dissémination irrégulière de la sclérose et une disposition telle, que tous les points sont presque en même temps envahis par le processus morbide. Dans ces derniers cas, la lésion est toujours plus avancée près des vaisseaux autour desquels elle rayonne, comme chez les alcooliques et les rhumatisants; nous avons, en effet, trouvé les lésions d'artérites chez tous nos malades, et ce sont elles qui commandent la prolifération conjonctive. (Voy. fig. 1, 2, de la pl. I.)

2° *Lésions hépatiques.* — De même que dans le cœur, nous avons, dans tous les cas, observé des lésions vasculaires ; mais il est rare que nous ayons trouvé une véritable cirrhose en plein développement. Deux ou trois fois seulement, il nous a été donné de voir une prolifération conjonctive abondante dans les espaces et les fissures, mais l'artérite n'a jamais fait défaut. Chez le malade de mon ami Leloir, dont le cœur présente une sclérose très avancée, il existe une cirrhose périveineuse très nette, mais le processus est jeune et beaucoup moins ancien que dans le myocarde, car de nombreux éléments embryonnaires sont mêlés aux fibres du tissu conjonctif.

Dans la plupart de nos examens, nous n'avons pu constater que les lésions de l'artérite, les vaisseaux étaient tous plus ou moins obstrués par une endartérite proliférante, et leur paroi externe se confondait avec le tissu conjonctif de l'espace, tissu scléreux qui enveloppait également les veines et les vaisseaux biliaires. Ces derniers canaux nous ont toujours apparus intacts, leurs parois étaient bien quelquefois entourées d'un tissu conjonctif jeune, parsemé de quelques cellules embryonnaires, mais leur calibre était toujours bien nettement circonscrit par de belles cellules cylindriques. La veine centrale des lobules nous a présenté quelquefois une paroi épaisse, fibreuse, avec prolifération conjonctive autour d'elle. Enfin, dans la plupart des cas, les cellules hépatiques étaient le siège d'une dégénérescence graisseuse, quelquefois considérable, comme chez les syphilitiques. Les cas dans lesquels nous avons reconnu l'existence d'une véritable cirrhose sont exceptionnels, et les malades étaient des cardiaques ou des alcooliques.

M. Talamon a décrit cette variété de cirrhose dans sa thèse inaugurale, il signale également comme ordinaire l'artérite qui l'accompagne, et que nous avons également

constatée dans tous nos examens; nous verrons plus loin la façon dont il interprète cette cirrhose périveineuse chez les cardiaques.

Si les lésions scléreuses nous ont paru peu développées dans la glande hépatique, il existe un fait constant, c'est que les espaces, et les fissures quelquefois, sont excessivement nets, de sorte que les lobules sont bien isolés les uns des autres, même dans les cas où il est impossible de trouver la moindre prolifération conjonctive. Cet aspect s'observe, avec la plus parfaite netteté, dans le foie de nos saturnins et de nos vieillards.

3 *Lésions spléniques.* — La rate, dans la plupart des cas, est peu malade, car c'est à peine si, dans deux ou trois de nos examens, nous avons pu trouver, outre une sclérose avancée des parois veineuses et l'artérite généralisée, ces tractus fibreux épais qui sillonnent le tissu de l'organe dans les cas où la lésion est considérablement développée.

La séreuse nous a toujours paru épaisse et fibreuse ; de même que la périhépatite fibreuse, la périsplénite est habituelle, et on observe quelques traînées conjonctives épaisses qui pénètrent dans l'épaisseur du tissu splénique, et s'arrêtent à très peu de distance de la périphérie. C'est ce qui fait que les coupes pratiquées sur la table de l'amphithéâtre dénotent une résistance anormale, dont on se rend compte également par la palpation.

Lorsque la sclérose est très avancée, les parois veineuses sont considérablement épaissies et fibreuses comme celles des artères, et c'est autour de ces vaisseaux que s'étendent et se développent les travées conjonctives plus ou moins nombreuses que l'on y renco ntre

4° *Lésions rénales.* — Après les lésions cardiaques, que

nous avons trouvées quelquefois considérables, le rein est l'organe qui nous a paru le plus complètement atteint. La néphrite interstitielle est, en effet, très développée dans la plupart de nos observations, tandis qu'il en est seulement deux ou trois où elle se présentait absolument à son début.

Je n'insisterai pas longuement sur la description de la sclérose dans le rein ; tout le monde connaît, en effet, par celle des auteurs classiques, son mode de distribution spéciale autour des glomérules et des vaisseaux qui les avoisinent. Le tissu conjonctif en effet s'observe, avec une abondance variable, autour des points que je viens de signaler, de même qu'au niveau des tubes urinifères, qu'il sépare les uns des autres, qu'il comprime, et dont il provoque le rétrécissement par la compression et l'altération de leur épithélium de revêtement. Les lobules rénaux sont plus ou moins défigurés par le processus pathologique; tantôt glomérules, vaisseaux et tubuli, dissociés et plus ou moins altérés, sont perdus au milieu d'une masse considérable de tissu scléreux, tantôt, au contraire, il est des points du lobule où la prolifération conjonctive n'a pas eu lieu, et, dans leur voisinage, le tissu de nouvelle formation se retrouve moins abondant, mais dissociant quand même les tubuli. Dans quelques cas, enfin, la sclérose, peu développée, n'apparaît que sous forme d'îlots d'étendue variable. Ces points malades, isolés les uns des autres et mal délimités, ne s'observent que sur des coupes de la substance corticale; à leur niveau, on voit la capsule glomérulaire épaisse, fibreuse, de même que le paquet vasculaire qu'elle entoure; les parois des vaisseaux voisins sont le siège d'une péri-artérite très nette, et le plus souvent cette péri-artérite s'accompagne d'endartérite végétante. Le glomérule et le vaisseau artériel occupent le centre de ces

petits foyers de sclérose, qui envoient de très rares et de très fins prolongements entre les tubuli contorti.

Nous avons plusieurs fois observé cette limitation de la sclérose au glomérule et au vaisseau, et dans ces cas il n'en existait pas la moindre trace au centre du lobule, au niveau des tubes droits de Ferein. Je dois dire cependant que, dans la plupart des cas, la lésion est beaucoup moins circonscrite, et s'étend assez inégalement à toutes les parties du lobule rénal.

L'altération épithéliale est habituelle; l'acide osmique nous a révélé la dégénérescence graisseuse de l'épithélium dans les cas où la sclérose était considérable; cette lésion cellulaire est d'autant plus intense que la prolifération conjonctive est plus considérable, et il nous a semblé qu'elle était sous la dépendance de cette dernière. Elle est loin, en effet, de se rencontrer toutes les fois, car, alors que la sclérose est seulement en voie d'évolution, elle fait absolument défaut; ce n'est que dans les points les plus sclérosés qu'elle est le plus facilement appréciable.

En somme, nous avons simplement constaté, comme tous les auteurs, l'existence du tissu conjonctif, qui, par sa prolifération, tend à détruire les tubuli et à prendre leur place; mais le point sur lequel nous trouvons à insister, c'est que nous avons pu, de la façon la plus nette, surprendre le développement de la lésion, ou plutôt sa délimitation absolue au niveau des vaisseaux et des glomérules.

Quelle que soit la condition pathogénique de la sclérose, le résultat de nos examens a été le même dans tous les cas; au degré près, la lésion se présente avec le même aspect, le même mode de distribution, chez les alcooliques que chez les saturnins, les vieillards et les rhumatisants.

5° *Lésions du système nerveux central.*— Nos recherches sur les lésions du système nerveux central n'ont porté que sur un petit nombre de pièces; car la plupart de nos malades étaient atteints les uns de lésions dégénératives secondaires de la moelle, les autres de myélites systématiques ou diffuses, comme la sclérose des cordons postérieurs ou la sclérose en plaques.

Nous ferons remarquer seulement que ces diverses affections médullaires auxquelles les patients ont succombé s'accompagnent de lésions analogues du côté des divers organes, comme nous avons pu non seulement le constater par l'examen microscopique, mais le soupçonner pendant la vie, grâce à certains troubles spéciaux.

Il a donc fallu étudier la moelle et le cerveau dans les cas où les troubles nerveux étaient peu marqués et plus ou moins diffus. Outre les moelles de nos deux saturnins que nous avons complètement étudiées, nous avons pu aussi porter nos recherches sur trois cas dans lesquels les malades très avancés en âge n'accusaient pendant leur vie que de la faiblesse musculaire et quelques troubles de la sensibilité.

Nous laissons de côté les altérations des cellules sur lesquelles nous ne pouvons insister, de peur d'être incomplets, et qui seront l'objet d'un nouveau travail.

Les recherches entreprises par les divers auteurs sur les lésions des centres nerveux dans l'intoxication saturnine chronique n'ont pas donné de résultats positifs bien nets.

Comme dans les autres organes, les lésions des vaisseaux ont été observées, mais on n'a jamais pu constater des lésions matérielles un peu étendues, alors même qu'il y avait eu des troubles ataxiques et des tremblements chez les malades.

Nos coupes de moelle faites à toutes les régions nous ont

montré l'épaississement classique des parois vasculaires et leur transformation fibreuse. Cette lésion vasculaire se trouve aussi bien dans la substance grise que dans l'épaisseur des cordons ; chose remarquable, l'endartérite a toujours fait complètement défaut ; malgré des examens répétés et nombreux nous n'avons jamais observé que la périartérite.

Ce n'est pas tout: le processus scléreux ne restait point limité aux vaisseaux, et, sans cependant être aussi considérable que dans les moelles séniles, comme nous le verrons, il se manifestait par la présence de traînées fibreuses visibles même à un faible grossissement, et qui dans la substance blanche allaient d'un vaisseau à un autre et la divisaient en compartiments dans lesquels également il était facile de voir un notable épaississement de la névroglie; celle-ci formait des loges plus ou moins larges, comprenant dans leur cavité des groupes de tubes nerveux. Il existait en somme dans la substance blanche un véritable réseau formé de bandes fibreuses à mailles larges et nombreuses. Dans la substance grise, on constatait seulement l'altération vasculaire, outre les lésions cellulaires dont nous ne parlerons pas.

Cette prolifération conjonctive est dans la moelle, comme dans le cœur, étendue à tout l'organe ; elle est diffuse et disséminée sans ordre. Nous verrons du reste que cet aspect et ce mode de distribution de la lésion se retrouvent chez les vieillards dont la sclérose cardiaque présente des analogies avec celles des saturnins et des syphilitiques.

Les modifications spéciales des cellules de la moelle des vieillards ont été bien étudiées par Leyden ; mais il passe très rapidement dans un article spécial sur la moelle sénile sur celles de la névroglie et des vaisseaux.

Nos coupes faites dans diverses régions nous ont montré

dans tous les cas une prolifération conjonctive disséminée, diffuse, très marquée et surtout très appréciable au niveau des cordons, mais sans prédominance aucune dans un système plutôt que dans un autre. Dans une même région, cervicale ou dorsale, elle ne s'observe pas au même degré sur les points correspondants des diverses coupes ; tantôt elle prédomine sur les cordons postérieurs, tantôt sur les cordons latéraux ou sur quelques points limités de ces derniers. En un mot, il n'y a rien de fixe, elle est essentiellement diffuse, irrégulière et généralisée ; les différences de teintes produites par le carmin montrent bien cet aspect tout spécial de la lésion au milieu de la substance blanche. (Voy. f. I et II, pl. II.)

La névroglie a donc subi un épaississement considérable, et il est facile de la reconnaître même à un faible grossissement. Les tubes nerveux réunis par groupes de deux ou trois au plus dans les points les plus malades sont entourés et comprimés par les travées fibreuses ; là où la sclérose est peu considérable ils forment des groupes plus volumineux. Tandis que chez les saturnins les mailles du réseau fibreux étaient larges ; ici elles sont excessivement petes, serrées les unes contre les autres et les fibrilles beaucoup plus épaisses. En certains points on a sous les yeux l'aspect d'un véritable foyer de dégénération secondaire.

Enfin les vaisseaux dont les parois sont très épaisses et fibreuses forment de véritables centres d'irradiations conjonctives ; là encore, il n'y a pas traces d'endartérite oblitérante.

Mêmes lésions vasculaires dans la substance grise avec abondance de tissu fibrillaire autour des cellules petites et dont le volume est moins considérable que l'espace libre qu'elles occupent. Il semble qu'elles soient plongées dans des cavités aux parois desquelles elles ne tiennent

que par leurs prolongements, de sorte qu'il existe une zone claire entre elles et la paroi. Enfin, aussi bien dans la substance blanche que dans la substance grise il se trouve des espaces vides plus ou moins grands dont le pourtour est formé par du tissu scléreux qui a pris l'aspect de tissu cicatriciel.

Dans le cerveau nous avons également trouvé les mêmes lésions vasculaires et le même épaississement de la névroglie.

Notre examen a porté également sur le pancréas, l'intestin, l'estomac et chaque fois la lésion qui nous a frappé est une endo-périartérite généralisée qui le plus souvent s'accompagne d'une prolifération conjonctive manifeste et distribuée très irrégulièrement dans l'épaisseur de l'organe.

En résumé, quel que soit l'organe, les lésions vasculaires sont constantes ; quelquefois elles existent seules, mais le plus souvent elles sont le point de départ d'une prolifération conjonctive pouvant être considérable et causer des accidents.

Il résulte donc de cet exposé que les lésions scléreuses peuvent s'observer en même temps dans tous les organes à des degrés variables. La lésion vasculaire qui nous semble en être le point de départ ne faisant jamais défaut dans tous nos examens, c'est là encore une preuve que la sclérose qui dépend d'une condition pathogénique générale peut et doit se développer dans tous les points de l'économie en même temps.

ARTICLE DEUXIÈME.

Etude clinique.

Lorsque les altérations sont considérables il en résulte des troubles fonctionnels en rapport avec l'organe lésé

qu'il est facile de reconnaître et de rapporter à leur véritable cause. Mais, comme nous l'avons montré, le processus morbide peut n'être qu'en voie d'évolution et son développement ne se révéler que par des symptômes très atténués qui demandent à être recherchés avec soin. Ils existent dans la plupart des cas et c'est leur présence qui pourra faire soupçonner la lésion à son début dans tel ou tel organe.

Dans ce simple exposé clinique nous n'aurons donc pas à nous occuper des cas dans lesquels les manifestations sont véritablement grossières et sont par là même en rapport avec une altération considérable des divers organes à laquelle elles peuvent se rapporter. Nous nous contenterons d'exposer rapidement celles que nous avons pu observer chez nos malades atteints à un degré considérable d'artério-sclérose généralisée avec plus ou moins de sclérose consécutive.

Les accidents cardiaques et urinaires sont relativement faciles à reconnaître, de même que certains phénomènes nerveux, mais du degré de la lésion dépend aussi leur degré d'intensité, ils sont donc très variables ; mais nous tenons à le répéter, nous ne donnons ici qu'un exposé des symptômes que nous avons observés après les avoir recherchés avec soin ; une étude complète nous entraînerait beaucoup trop loin et nous n'osons l'aborder.

1° *Troubles cardiaques.* — Dans sa thèse inaugurale, notre ami Juhel-Rénoy a bien décrit les accidents de la myocardite scléreuse ; je ne ferai donc qu'indiquer rapidement ce que nous avons observé chez nos malades.

Le phénomène le plus ordinaire est une faiblesse, une diminution quelquefois notable dans la force des battements du cœur. Il faut une oreille très attentive et très

fine quelquefois pour percevoir les pulsations cardiaques ; il suffit cependant de faire exécuter quelques mouvements brusques au malade pour leur donner une certaine intensité qu'ils perdent bientôt par le repos absolu.

En même temps que faibles ils sont presque toujours assez lents et dans une minute on en compte quelquefois 45 à 50 seulement ; la moyenne oscille entre 50 et 60 pulsations. Nous avons quelquefois noté l'existence de faux pas, mais cette modification des battements cardiaques est rare et ne se rencontre que lorsque la sclérose du myocarde date de longtemps et que le muscle commence à se fatiguer.

Je n'ai pas besoin de dire que ces modifications dans les pulsations du cœur se retrouvent du côté du pouls. L'artère radiale nous donne d'abord au doigt la sensation d'un vaisseau dur et rigide, c'est là un fait constant, puis on reconnaît une grande faiblesse des pulsations qui sont lentes et quelquefois irrégulières.

A ces troubles circulatoires s'ajoutent ordinairement quelques symptômes qui se caractérisent par une certaine gêne et un peu d'angoisse précordiale. Les malades sont toujours plus ou moins oppressés et sans avoir à proprement parler des palpitations, ils se plaignent, après un effort léger, une promenade un peu longue, de sensations très pénibles et de gêne précordiale qui correspondent à une irrégularité passagère dans les battements cardiaques. C'est alors que dans quelques cas on peut voir survenir des accidents plus graves : sensations vertigineuses, troubles visuels, sueurs froides, précurseurs d'une syncope.

Je dois dire cependant qu'il est rare d'observer des accidents aussi intenses ; le plus souvent, avertis qu'ils sont par des troubles antérieurs, les malades gardant un repos relatif ne se plaignent que d'un peu de gêne et d'oppression.

Il est certain qu'à un moment donné les lésions du myocarde étant considérables, on pourra voir se produire les accidents graves de l'asystolie, mais il nous suffit d'en signaler la possibilité.

Ces accidents cardiaques présentent en outre ceci de particulier, c'est qu'alors même qu'ils sont légers et que le malade garde un repos absolu, ils sont véritablement intermittents. Chez tous les malades que nous avons eus sous les yeux, les symptômes plus ou moins accusés à certains moments, pendant plusieurs heures et quelquefois un jour ou deux, disparaissaient plus ou moins rapidement pour réapparaître après un temps variable.

Ces intermittences dans l'apparition des manifestations cardiaques sont d'une constatation facile, mais elles sont très variables comme durée; chez les uns les périodes de souffrance étaient tout à fait passagères et de longs jours de bien-être leur succédaient; chez d'autres, au contraire, les accidents étaient presque constants et l'on voyait survenir de loin en loin seulement quelques moments de repos.

Cette façon d'être, cette manière d'évoluer des accidents cardiaques nous a paru constante; elle n'a pas jusqu'ici été notée spécialement par les auteurs, c'est pourquoi nous y insistons tout particulièrement.

2° *Troubles rénaux.* — Les symptômes de la néphrite interstitielle nous sont connus, mais chez nos malades il existait certains phénomènes particuliers que nous tenons à indiquer. M. Ballet a complètement étudié les troubles de la secrétion urinaire dans le rein sénile, et nos observations sont, à peu de chose près, conformes aux siennes. Je ferai seulement remarquer qu'ils ne s'observent pas spécialement chez les vieillards, mais aussi chez des malades

qui n'ont pas encore atteint 60 ans, ni même la cinquantaine.

Voici les particularités que nous avons pu constater :

La quantité d'urine émise ne dépasse pas la normale, le plus souvent elle reste au-dessous, mais quelquefois cependant elle oscille entre deux litres et deux litres et demi.

La miction est fréquente. Tous nos malades interrogés avec soin nous ont répété souvent qu'ils avaient de fréquents besoins, mais qu'ils rendaient chaque fois une très faible quantité d'urine. Cette fréquence de la miction est surtout accusée pendant la nuit comme dans toute néphrite interstitielle, nous avons constaté également une véritable polyurie nocturne. Alors que pendant le jour ils ne rendent que 400 à 500 grammes d'urine, il est ordinaire d'en constater dans les bocaux gradués une quantité triple et même quadruple émise pendant la nuit. En contrôlant matin et soir la quantité de ce liquide, nous avons pu nous en rendre compte très facilement.

En somme, quoique l'urine émise dans les vingt-quatre heures ne dépasse guère la quantité normale, il existe, comme dans toute néphrite interstitielle, une véritable polyurie nocturne, en comparant la quantité des urines du jour et de la nuit. M. Dieulafoy a fait remarquer dernièrement qu'à des mictions fréquentes correspondaient souvent une faible quantité d'urine, et il a proposé le mot de pollakiurie pour exprimer la fréquence des mictions en même temps que la rareté des urines rendues. Ce terme ne peut être appliqué aux phénomènes que nous avons observés ; il existe bien des besoins fréquents, mais les urines ne sont pas rares dans le sens propre du mot ; elles ne le sont que pendant la veille, tandis que la nuit c'est une véritable polyurie que nous observons.

L'albumine a fait complètement défaut dans tous nos

examens, mais nous avons constamment observé des dépôts plus ou moins considérables formés de mucus, de cellules épithéliales polymorphes, et d'une grande quantité de sels phosphatiques. Enfin l'urée a été le plus souvent en quantité moindre que chez les autres individus; la densité a toujours oscillé entre 1008 et 1025.

3° *Troubles nerveux.* — Les troubles que nous allons énumérer n'ont été observés que chez les vieillards, car tous nos malades autres que ces derniers présentaient des lésions étendues du système nerveux central : dégénérescences secondaires à des foyers encéphaliques, sclérose en plaques, sclérose des cordons postérieurs ou encore périencéphalite diffuse.

Il est d'observation journalière de voir la sensibilité émoussée chez les vieillards, de même que certains troubles musculaires tels que faiblesse plus ou moins grande et tremblement. Si l'on se reporte à l'exposé des lésions que nous avons trouvées dans la moelle de ces malades, il est tout naturel de songer à la possibilité d'une dépendance des lésions constatées et des troubles observés pendant la vie. Sans parler des lésions cellulaires dont la conséquence est la faiblesse des muscles et leur diminution de volume, on peut admettre que la compression des tubes nerveux par la prolifération conjonctive puisse être pour quelque chose dans le développement et la marche de cet ordre d'accidents. Peut-être un épaississement considérable de la névroglie, une véritable sclérose comprimant les tubes nerveux, occupant ici les cordons latéraux, là les cordons antérieurs, en somme irrégulièrement distribuée a-t-elle été la cause du tremblement que nous avons observé dans un cas. (Voyez f. 1 et 2, pl. III.) Lorsque les lésions sclérreuses sont très avancées, on n'hésite nullement à voir un

rapport direct entre elles et les phénomènes cliniques observés pendant la vie ; or il nous semble logique d'admettre que ces mêmes lésions alors qu'elles sont en voie d'évolution et alors même qu'elles restent très localisées et très limitées dans leur extension, puissent provoquer des troubles analogues aux premiers, quoique très atténués.

L'artério-sclérose se reconnaît dans les centres médullaires comme dans les autres organes ; elle provoque ici comme ailleurs une prolifération conjonctive qui s'étend plus ou moins rapidement et qui peut envahir tous les systèmes à la fois ou se localiser à un seul d'entre eux, et même dans ces derniers cas il n'est pas rare de voir les systèmes voisins de ce dernier se prendre à leur tour. Mais laissons de côté les scléroses systématiques ou diffuses dont les lésions sont grossières ; si nous étudions les lésions à leur début ou quand elles sont et restent localisées, nous pouvons même dans ces cas admettre et reconnaître une entrave aux fonctions de l'organe, par suite d'une mauvaise circulation, les vaisseaux étant malades, et d'une certaine compression des éléments nerveux par la prolifération conjonctive.

Il n'y a rien d'illogique à supposer, croyons-nous, que, si la sensibilité s'émousse et perd de sa finesse, que si les malades sont faibles et ont plus ou moins de tremblement, les lésions vasculaires et la prolifération conjonctive puissent être la condition étiologique de ces accidents.

4° *Troubles hépatiques.* — Nos renseignements sur ce point sont presque nuls ; tant que la cirrhose n'est pas arrivée à un degré considérable, rien ne révèle sa présence dans le foie. Nous avons pu observer quelques malades, anciens rhumatisants, avec lésions cardiaques, dont le

foie volumineux, l'ascite considérable et l'ictère, nous ont permis de reconnaître, outre l'altération du foie muscade, la sclérose périveineuse, comme l'a indiqué notre collègue Talamon. En dehors de ces cas, aucun phénomène ne nous a paru capable d'être mis sur le compte d'une sclérose hépatique en voie d'évolution ; mais cependant nous n'avons pas hésité à penser à l'existence dans cet organe d'une artério-sclérose, puisque nous pouvions la constater sur les vaisseaux périphériques ; du reste, l'examen anatomique nous l'a montrée non seulement dans le foie, mais aussi dans tous les autres organes.

Tels sont les phénomènes que nous avons été appelé à constater chez nos malades et à l'exposé desquels nous voulons nous borner. Toutefois, nous ferons remarquer qu'il existe de nombreux malades chez lesquels on peut reconnaître facilement des troubles divers dus les uns à des lésions scléreuses du myocarde, les autres à une néphrite interstitielle, d'autres à une lésion encéphalo-médullaire de même nature. En un mot il est des cas dans lesquels on trouve réunies toutes ces manifestations cliniques d'une sclérose de divers organes et accompagnées des signes ordinaires de l'artério-sclérose généralisée. Nous avons étudié plusieurs cas de ce genre et à ce propos nous rappellerons seulement le fait de deux malades qui, entrés à l'hôpital pour des accidents, l'un de paralysie générale, l'autre de goutte saturnine, offraient tous les deux des symptômes très nets de néphrite interstitielle, de myocardite scléreuse, et tous les signes d'une artério-sclérose généralisée. Les cas de ce genre ne sont pas rares et je ne fais que les signaler, car il est donné à tous les médecins de pouvoir les observer.

CHAPITRE II.

LA COEXISTENCE DES SCLÉROSES MULTIPLES OU COMBINÉES N'EST PAS UN FAIT BANAL, UNE SIMPLE COINCIDENCE, PAS PLUS QU'IL N'Y A DÉPENDANCE ENTRE ELLES; ELLES ÉVOLUENT SOUS LA MÊME INFLUENCE, CAR ELLES NE SONT QUE LES EFFETS D'UNE MÊME CONDITION ÉTIOLOGIQUE.

La présence dans la cirrhose alcoolique d'une tuméfaction de la rate, puis d'une hypertrophie du cœur dans la néphrite interstitielle et d'une insuffisance aortique chez les ataxiques, a donné lieu à de nombreuses discussions pathogéniques. Dans tous ces cas les premiers observateurs firent dépendre ces divers accidents de l'affection principale dans le cours de laquelle ils évoluaient; il y avait pour eux un rapport direct de cause à effet entre l'hypertrophie de la rate, du cœur, l'insuffisance aortique et les lésions scléreuses développées dans le foie, le rein et la moelle.

Nous savons déjà que les cliniciens voyaient dans la tuméfaction de la rate un effet de la stase veineuse dans le système porte et dans la veine splénique, jusqu'à ce qu'on eût trouvé dans l'organe des lésions analogues à celles du foie. Il en a été de même pour l'hypertrophie cardiaque dans la sclérose rénale considérée tout d'abord par Bright comme une conséquence de la lésion rénale. Combattue par Rayer, cette hypothèse est remise en honneur par Traube, qui fait intervenir les troubles circulatoires dans le rein ; puis vinrent les travaux de Gull et Sutton, et avec eux l'hypothèse d'un trouble circulatoire général

par suite de l'artéro-capillarite fibreuse généralisée qu'ils firent connaître. Comme celle de Traube, la théorie de Gull et Sutton est toute mécanique ; c'est parce qu'il y a un obstacle quelque part à la circulation du sang que le cœur s'hypertrophie, mais tandis que pour l'auteur allemand l'obstacle réside dans le rein seulement, ces derniers le placent dans tous les points de l'économie puisque la lésion vasculaire est généralisée.

Jusqu'alors, quelle que soit l'hypothèse admise, l'hypertrophie cardiaque est une lésion secondaire et qui ne se produit que sous l'influence d'un trouble circulatoire local ou général. Mais des recherches toutes récentes faites par MM. Debove et Letulle ont montré que le cœur, dans tous ces cas-là, offraient les lésions d'une myocardite scléreuse ; d'après ces observateurs, la myocardite ne dépend pas de la lésion rénale, « elles sont toutes deux les coeffets d'un état général, d'une sorte de diathèse fibreuse. »

Cette hypothèse, formulée par MM. Debove et Letulle, à propos de la sclérose du myocarde dans la néphrite interstitielle, ne s'applique pas au cas spécial que nous signalons, mais à tous ceux dans lesquels il existe chez un même individu des scléroses combinées, quel que soit leur siège.

Notre ami Letulle s'appuie encore sur elle pour combattre l'opinion du professeur Grasset (de Montpellier) à propos de la pathogénie de l'insuffisance aortique dans l'ataxie. M. Grasset admet un réflexe qui, partant de la moelle vers le cœur, à cause des violentes douleurs éprouvées par les malades, retentit sur l'organe central de la circulation, tandis que lésions cardiaques et ataxie sont mis par Letulle sur le compte d'une artério-sclérose généralisée.

Les expériences de M. Straus sur les cobayes, dans

lesquelles il lie l'artère d'un seul côté, ont produit, en même temps que l'atrophie du rein correspondant, une augmentation de volume de celui du côté opposé, et une notable hypertrophie du cœur sans lésions scléreuses. En comparant les moyennes des poids des cœurs de cobayes sains et de ceux des animaux en expérience, on trouvait quelques grammes de différence.

Ces expériences semblent donc démontrer que l'hypertrophie cardiaque peut apparaître consécutivement aux lésions rénales et spécialement aux troubles circulatoires, puisque la circulation arrive à être supprimée dans l'un de ces organes ; mais, outre que les pesées ne sont pas toujours très précises, parce qu'il reste toujours un peu de sang en plus ou moins grande quantité dans les parois cardiaques et que les sections faites pour séparer l'organe des gros vaisseaux peuvent ne pas être toujours pratiquées au même point, il y a contre la théorie de Traube, défendue par M. Straus, que l'hypertrophie cardiaque ne s'observe jamais à la suite d'amputation d'un membre ou de ligature d'un gros tronc artériel.

L'absence de lésions scléreuses montre que l'expérience ne réalise pas les conditions multiples qui se rencontrent chez les malades, comme l'ont montré Gull et Sutton, il n'y a pas que les vaisseaux du rein qui soient altérés dans la néphrite interstitielle, l'artérite est généralisée ; de plus, MM. Debove et Letulle ont montré l'existence de la sclérose du myocarde, et nous l'avons également observée dans tous les cas. Or, ces lésions vasculaires dans le myocarde sont, comme dans le rein, le point de départ de la prolifération conjonctive, que nous pouvons y observer toutes les fois qu'on les cherche; il est donc tout naturel de supposer que dans l'un et l'autre organe les lésions ont évolué pour leur propre compte, puisqu'elles sont ana-

logues quant à leur nature et leur siège d'évolution. Il est vrai qu'à la sclérose se lie une augmentation de volume de l'organe, hypertrophie qui porte plus spécialement sur le ventricule gauche, mais il ne faut pas exclure la sclérose qui est manifeste et dont nous devons tenir compte. Les expériences, du reste, ne peuvent montrer qu'une chose : la possibilité d'une hypertrophie cardiaque secondaire à un trouble de la circulation rénale, mais on ne peut en conclure que chez les brightiques elle prenne naissance sous la même influence. Il n'y a pas de comparaison possible à établir entre un système vasculaire qui fonctionne bien et qui est surpris par l'expérience et celui de nos malades qui depuis longtemps déjà est sous l'influence des conditions étiologiques que nous connaissons et doit persenter à un degré variable les modifications de structure que nous indiquons plus haut.

En outre, l'hypertrophie cardiaque est loin d'être un fait constant ; nous ne l'avons pas observée, tandis que nous avons toujours reconnu l'existence d'une sclérose dans des cœurs de volume à peu près normal. Chez nos vieillards, il nous a été permis de constater nettement ce fait ; aucun, du reste, n'a accusé pendant la vie des troubles qu'on aurait pu attribuer à un certain degré d'hypertrophie ; tous ces malades, au contraire, présentaient les symptômes de la myocardite scléreuse et de la néphrite interstitielle, et l'examen microscopique nous a fait reconnaître chaque fois la présence de la sclérose du cœur sans que cet organe nous ait paru augmenté de volume.

Enfin, nous signalerons ici le cas, que nous publions plus loin, d'une malade atteinte de carcinome utérin, chez laquelle, sans compression des uretères, sans troubles urinaires, sans atrophie rénale, nous avons trouvé une hypertrophie cardiaque avec sclérose très avancée.

Puisque nous devons choisir parmi toutes ces hypothèses, nous croyons qu'il faut tenir le plus grand compte non seulement des conditions étiologiques qui ont pu donner naissance aux lésions scléreuses, mais aussi de leur coïncidence habituelle avec une lésion analogue portant sur le système vasculaire. En passant en revue les divers causes de la sclérose, il est tout naturel de songer qu'elles agissent en même temps sur tous les points de l'économie. Que le processus morbide se montre chez des alcooliques, des saturnins, des rhumatisants, des vieillards, nous pouvons le rencontrer partout, car tous les organes, tous les appareils de ces malades, quels qu'ils soient, seront influencés par la même cause. La lésion est-elle limitée à un seul appareil, ce qui est rare, mais ce qui est possible, il n'en est pas moins vrai que même dans ces cas le système vasculaire offrira des lésions analogues et généralisées. Les détails dans lesquels nous sommes entré dans le chapitre precédent nous dispensent d'insister davantage ; nous nous rappelons seulement que la sclérose n'est presque jamais limitée à un seul organe, et qu'elle s'accompagne toujours d'une lésion vasculaire.

Enfin, ces altérations sont analogues quant à leur nature et quant à leur mode d'évolution, il est donc impossible alors de songer à un retentissement des unes sur les autres. De plus, ce seul fait, signalé déjà par MM. Debove et Letulle, que le processus morbide est assez souvent plus développé dans celui des organes qui ne devrait être atteint que consécutivement, que dans l'autre, où la sclérose devrait être primitive, détruit complètement l'hypothèse de la dépendance des scléroses combinées.

Comme on peut le voir, nos observations microscopiques viennent donc à l'appui de l'idée qui veut voir dans tous ces faits une coïncidence ; mais il a fallu chercher si toutes

ces lésions ne sont pas, malgré tout, sous la dépendance de quelque cause unique et générale.

Il y a, en effet, un lien étroit entre toutes ces scléroses disséminées dans les divers organes, c'est la lésion vasculaire telle qu'elle a été décrite par Gull et Sutton. Il n'existe pas des clérose sans lésion vasculaire, comme nous avons pu le constater et comme nous espérons le prouver, et même, dans les organes où la sclérose n'est pas encore développée, l'endo-périartérite se trouve toujours, elle ne fait jamais défaut. Or on ne peut admettre une lésion, quelle qu'elle soit, étendue à tout un système, comme l'appareil circulatoire, sans supposer en même temps une condition pathogénique générale sous l'influence de laquelle elle ait pris naissance, donc l'artérite, d'une part, et la sclérose d'autre part, dont elle commande l'évolution, ne peuvent relever que d'une cause générale.

Quels sont, en effet, les malades, quels sont les terrains sur lesquels on voit se développer la maladie? Ce sont d'anciens saturnins, d'anciens paludéens, des goutteux, des rhumatisants, des alcooliques ou des vieillards. Il y a donc là, ainsi que l'ont fait remarquer Gull et Sutton, une manière d'être de l'individu, une dyscrasie qui frappe le système vasculaire et l'amène à irriter le tissu conjonctif au point de le faire proliférer partout où il se trouve; et alors, suivant qu'elle se localise sur tel ou tel organe, on lui verra donner naissance à la cirrhose atrophique, à la néphrite interstitielle, aux myélites chroniques systématiques ou diffuses, à la méningo-encéphalite, à la myocardite interstitielle. Toutes ces déterminations pathologiques ne sont que la monnaie d'une même pièce, les effets d'une même cause; il y a une maladie générale qui les domine toutes, que l'on peut appeler diathèse fibreuse.

Il y a donc un lien unique et toujours le même entre les scléroses combinées; et par ce fait, la coïncidence que nous avons admise n'est pas banale ni aussi simple qu'on pourrait le supposer. Il existe une condition pathogénique générale qui provoque le développement de l'endo-périartérite, et à la suite, les lésions scléreuses que nous avons étudiées; de sorte que nous pouvons dire, avec MM. Debove et Letulle, que ces altérations diverses ne sont que les effets d'une même cause.

On pourrait se demander également pourquoi tel ou tel organe est plus rapidement et plus profondément atteint par son voisin qui a subi les mêmes influences étiologiques; mais c'est là une question qu'il nous est impossible de résoudre le plus souvent. On peut admettre que l'élément morbigène agit d'abord plus vite, plus spécialement sur l'organe qui se trouve le premier sur son passage, comme le foie dans l'alcoolisme; mais, dans la plupart des cas, on ne peut que soupçonner la prédisposition et faire intervenir l'hypothèse de la résistance moindre de chacun des appareils aux causes de développement des lésions scléreuses dans leur épaisseur.

CHAPITRE III.

LA SCLÉROSE VASCULAIRE EST LA LÉSION NÉCESSAIRE ET PRIMITIVE.

Toute cirrhose viscérale comprend l'idée d'un processus morbide développé dans la gangue conjonctive de l'organe affecté et d'une prolifération celluleuse qui tend, à mesure qu'elle se développe, à étouffer les éléments nobles et à les faire disparaître. C'est là une lésion grossière qu'il est facile de constater sur les coupes des organes malades, mais le processus pathologique est loin d'être toujours semblable à lui-même à son début et quant à l'évolution. La prolifération conjonctive est-elle le fait primordial ou bien est-elle consécutive à des altérations dont le siège est variable et qui sont localisées tantôt dans les vaisseaux sanguins, tantôt dans les vaisseaux lymphatiques, tantôt enfin dans les conduits glandulaires de l'organe ?

Il est ordinaire de voir le processus pathologique prendre pour point de départ les vaisseaux sanguins comme dans la cirrhose des buveurs, ou bien les vaisseaux lymphatiques comme dans certaines pneumonies chroniques cloisonnées, ou bien encore les canaux glandulaires comme dans la cirrhose biliaire. Dans cette dernière variété on fait rentrer la broncho-pneumonie chronique, la néphrite interstitielle des saturnins et le rein sénile récemment étudié par M. Ballet ; mais nous ferons de suite remarquer que les variétés de sclérose lymphatique et épithéliale se développent toujours sous l'influence d'une cause purement locale ; ce qui le prouve, c'est qu'elles sont abso-

lument limitées à l'organe dans lequel réside la cause qui leur a donné naissance. On n'observe pas, dans les cas de cirrhose hypertrophique avec ictère une sclérose en voie d'évolution dans le cœur ou dans le rein, sinon il n'y a là qu'une vulgaire coïncidence, et aucun rapport entre ces lésions d'origine si différente. Il en est de même de la broncho-pneumonie chronique dont l'évolution dépend d'une altération des canaux bronchiques ; c'est une lésion toute locale et dont la cause n'agit que sur le poumon.

L'existence de ces variétés de sclérose n'est pas contestable, pas plus que celles dont l'origine lymphatique a été démontrée par M. le professeur Charcot à propos de la broncho-pneumonie chronique pleurogène; nous ne pouvons en nier l'existence; leur démonstration n'est plus à faire. Toute discussion est donc inutile à ce propos; mais il n'en est pas de même des autres variétés qui sont sous la dépendance d'une condition étiologique générale.

Nous devons donc, dans cette étude, chercher le rôle des vaisseaux sanguins ou lymphatiques et des canaux glandulaires des divers organes ; notre travail se base sur l'examen de nos pièces anatomiques et nos conclusions ne s'appuient que sur ces recherches microscopiques.

C'est en vue de combattre la théorie de Traube et de ses adhérents que de nombreuses recherches furent tentées de part et d'autre, mais surtout en Angleterre, et c'est de l'ensemble de ces travaux qu'est sortie cette conception d'une maladie générale, d'une diathèse fibroïde.

La difficulté qu'il y a de relier l'affection cardiaque à la néphrite interstitielle, par un rapport de cause à effet, fit penser de suite à l'absence de ce rapport et a donné lieu aux travaux de Gull et Sutton. Comme nous l'avons déjà dit, ces auteurs sont arrivés à conclure de leurs nombreuses et patientes recherches que, dans la néphrite in-

terstitielle, tout le système artério-capillaire de l'organisme est malade et que c'est à une artério-capillarite fibreuse qu'est due l'hypertrophie cardiaque rapportée par Traube à la lésion rénale. Pour Gull et Sutton la lésion vasculaire consiste en une métamorphose hyaline, fibroïde des parois des artérioles et des capillaires ; mais Jonhson, qui avait également constaté cette généralisation des lésions vasculaires, les décrivait comme une hypertrophie de la tunique moyenne des artères; il prétendait que la transformation fibreuse des parois des vaisseaux n'est que la conséquence du séjour prolongé des pièces dans la glycérine. La dégénérescence fibreuse des vaisseaux n'est pas contestée aujourd'hui, et les recherches de Cornil et Ranvier ne laissent aucun doute sur ce point; ils ont trouvé, comme Gull et Sutton, l'épaississement fibreux des vaisseaux de petit calibre, lequel serait dû à une artérite chronique.

Dès lors la sclérose rénale est liée à celle du cœur par l'altération générale du système vasculaire; mais il faut aller plus loin et rechercher le lieu, l'organe par lequel cette lésion débute. Est-ce par le cœur? Est-ce par le rein? M. le professeur Lasègue, dans les Archives de médecine de 1877, pose la question en ces termes : « Après avoir établi par des preuves de fait indiscutables que la néphrite avec excrétion d'albumine n'est pas une altération aussi locale qu'on l'avait admis jusqu'alors, il s'agissait de déterminer la part qui revient aux éléments multiples de la maladie. En dehors des reins et de leur sécrétion urinaire, le système artériel, cœur d'abord (Traube), plus tard cœur et vaisseaux (Gull et Sutton), attira surtout l'attention. Le principe étant admis, il fallait rechercher si, débutant par le cœur et par les artères, elle s'étendait secondairement aux reins ; si enfin elle envahissait simultanément les deux

systèmes, néphrétique et circulatoire. La première hypothèse, adoptée d'abord comme la seule plausible, compte et comptera de moins en moins de partisans. La seconde nous paraît, sauf réserves, au plus près de la vérité. »

Deux ans plus tard, dans les bulletins de la Société clinique de Paris de 1879, M. le professeur Peter soutient que l'atrophie des reins ne commande nullement l'hypertrophie du cœur ; « c'est parce qu'il y a endartérite généralisée que le ventricule gauche s'hypertrophie, par suite des efforts compensateurs (efforts en vue de lutter contre l'obstacle à son fonctionnement que lui crée la lésion artérielle); c'est parce qu'il y a endartérite généralisée qu'il y a endartérite rénale, et c'est parce qu'il y a endartérite rénale qu'il y a néphrite interstitielle. »

C'est donc par le système vasculaire que débute l'altération qui, dans l'espèce, produit la néphrite interstitielle. Mais la sclérose n'existe pas seulement dans le rein, on la trouve aussi dans le cœur, et les recherches histologiques de MM. Debove et Letulle ont bien montré que c'est aux dépens des parois vasculaires de l'organe qu'elle se développe. Voici, en effet, ce que nous lisons dans leur travail publié dans les Archives de médecine de 1880 : « La néoformation conjonctive débute par les vaisseaux; c'est d'abord une périartérite; puis, cette lésion progressant, il devient difficile de reconnaître exactement son point de départ. Aussi est-il bon, pour élucider cette question, de choisir les coupes où les altérations sont peu avancées. Autrement dit, la sclérose cardiaque comme la sclérose rénale a une origine vasculaire. » Les mêmes auteurs émettent l'opinion suivante : « Aucune théorie ne nous a paru rendre compte d'une façon suffisante de la concomitance de l'affection rénale et de l'affection cardiaque. Pour nous, l'une n'est pas sous la dépendance de l'autre, mais elles

sont toutes deux les coeffets d'un état général, d'une sorte de diathèse fibreuse. »

Ainsi donc, à la théorie mécanique de Traube a succédé celle d'une altération générale dont les scléroses diverses ne sont que des effets multiples. En précisant davantage, on a reconnu le point de départ des lésions dans l'artérite généralisée.

Le microscope a permis de constater l'existence de ces lésions vasculaires ; mais on est allé plus loin encore dans cette analyse du processus morbide. M. H. Martin a publié dans la Revue de médecine de 1881 un travail dans lequel il étudie le rôle de l'endartérité ; il conclut ainsi : « La tunique interne de la plupart des artérioles de l'organisme est soumise, pendant toute la durée de l'existence, à des causes d'irritation qui l'enflamment, l'épaississent et entraînent consécutivement une diminution proportionnelle de la quantité du sang en circulation. » Cette endartérite débuterait, d'après lui, dans l'enfance et par l'aorte, pour s'étendre ensuite à toutes les artérioles. Il en résulte alors une diminution progressive dans l'apport des matériaux nutritifs des viscères « et une atrophie des éléments nobles ou fonctionnels et le développement du tissu conjonctif. Cette sclérose débute le plus loin possible des troncs artériels malades, là où la nutrition est le plus insuffisante. »

« Cette connaissance de l'endartérite progressive nous rend compte d'un grand nombre de scléroses viscérales ; elle nous montre, en outre, le lien qui unit, au point de vue pathologique, un certain nombre de scléroses entre elles. Elle nous explique pourquoi la cirrhose peut débuter par tel ou tel organe plutôt que tel ou tel autre ; pourquoi, par exemple, la lésion du cœur, dite consecutive à la néphrite interstitielle, peut, au contraire, précéder cette né-

phrite ; pourquoi l'endartérite peut se localiser, primitivement ou après d'autres localisations semblables (aorte, cœur, etc.), dans les artérioles nourricières des régions postérieures de la moelle, et y déterminer la lésion et les symptômes de l'ataxie ; pourquoi, enfin, il existe un trait d'union si remarquable entre des affections en apparence si dissemblables. »

La sclérose, d'après M. H. Martin, est donc la conséquence d'une endartérite oblitérante ; mais cette endartérite ne pourrait agir dans l'évolution du processus morbide qu'en retentissant sur les éléments nobles des organes dont l'atrophie s'accompagne d'une prolifération exagérée de tissu conjonctif. Cette hyperplasie celluleuse, tout en étant sous la dépendance de l'endartérite ne débuterait pas autour des vaisseaux, mais là où la nutrition est la plus imparfaite, là où les éléments nobles se transforment, deviennent indifférents et finissent par disparaître.

On fait donc jouer un rôle important à la lésion vasculaire dans l'évolution de la sclérose ; les vaisseaux dont les parois sont toujours altérées commandent et dirigent le processus scléreux, mais tandis que, d'après les travaux de MM. Debove et Letulle, l'artérite a une influence directe, puisque c'est autour des artères que la sclérose se développe, M. Martin, admettant la préexistence de l'endartérite, suppose qu'il n'y a pas propagation des lésions du vaisseau aux parties voisines, mais altération des éléments propres des organes qui engendre alors la sclérose. C'est là une interprétation que nous aurons à discuter et que nous nous contentons de signaler pour le moment.

Il est bien entendu que nous laissons absolument de côté les scléroses dont l'évolution est liée à des altérations cellulaires et dont M. le professeur Charcot a nettement démontré l'existence, car, ainsi que nous l'avons déjà fait

observer, ces variétés de cirrhoses épithéliales sont essentiellement localisées à un organe, de même que la cause qui leur a donné naissance.

Toutefois il est certaines conditions étiologiques générales, telles que le saturnisme et la sénilité, qui produiraient une altération cellulaire dont l'effet serait une prolifération conjonctive. Cette idée a été émise par MM. Charcot et Gombault à propos de la néphrite chronique interstitielle des saturnins, et par M. Ballet pour le rein sénile. Ces auteurs n'ont en vue que la sclérose rénale; ils n'ont étudié l'action du plomb et de la sénilité que sur le rein, et de leurs recherches il semble résulter que la néphrite interstitielle dans ces cas-là doive rentrer dans la classe des cirrhoses épithéliales.

Le rein devient donc de nouveau le point de départ de nouvelles hypothèses, au moins pour certaines variétés de scléroses, et l'on devrait actuellement dire avec M. le professeur Charcot que certaines néphrites interstitielles dépendent d'une altération cellulaire des tubes urinifères.

Il y a donc à côté de l'hypothèse d'une sclérose vasculaire admise depuis les travaux de Gull et Sutton et de MM. Debove et Letulle celle que défendent avec M. le professeur Charcot, ses élèves Gombault et Ballet, à propos de la sclérose rénale des saturnins et des vieillards.

Le système lymphatique peut dans certains cas être le point de départ de lésions scléreuses; nous savons en effet que d'après M. Charcot certaines pneumonies chroniques présentent cette origine spéciale. C'est également ce système qui serait le premier atteint dans la sclérose hépatique d'origine syphilitique; les recherches de M. le professeur Hayem, exposées dans la thèse de M. Lacombe (1874), semblent en effet le démontrer. Il existe parmi les orifices vasculaires, disséminés au milieu

des bandes fibreuses interlobulaires, un certain nombre qui appartiennent à des lymphatiques. Ceux-ci apparaissent comme de petits noyaux fibreux, entourés d'un manchon épais de tissu conjonctif et ayant à leur centre un orifice circulaire ou une fente irrégulière. Le tissu conjonctive est dense, fibroïde, probablement à cause d'une périlymphangite, et la lumière du vaisseau est souvent remplie d'éléments épithéliaux et nucléaires, indice d'une irritation lymphatique.

Les recherches du savant professeur ont été confirmées par Klebs qui, étudiant le développement de ces petites gommes microscopiques comparées à des grains de semoule par M. Gubler, admet qu'elles dérivent directement d'une altération des vaisseaux lymphatiques interlobulaires.

Quelques années auparavant, en 1866, M. Lancereaux signalait, dans son traité de la syphilis, une multiplication des noyaux le long de la paroi des capillaires intra-lobulaires, et tout récemment M. Troisier faisait la même observation.

La cirrhose syphilitique serait donc une sclérose lymphatique : mais je ferai remarquer de suite que la syphilis produit des altérations vasculaires. Depuis les travaux de Wilks, en 1863, sur les gommes vasculaires, les Allemands Dittrich, Virchow, Heubner, Baumgarten, ont fait une étude complète de l'artérite syphilitique; cette lésion a été aussi étudiée en France par MM. Lancereaux, Charcot et Pitres. Ces derniers auteurs ont montré l'existence d'une périartérite caractérisée par des nodosités conjonctives paraissant avoir leur point de départ dans la tunique externe (Thèse de Rabot, 1873), tandis que d'après les auteurs allemands la néoplasie aurait pour point de départ la portion non vasculaire de la paroi artérielle ; Baumgar-

ten cependant signale comme la première atteinte par l'altération la tunique externe. Le professeur Fournier fait également une description des lésions syphilitiques des vaisseaux de l'encéphale dans son traité de la syphilis du cerveau et lui fait jouer un rôle considérable dans l'extension des lésions et l'apparition de certains phénomènes cliniques. Les faits de cette nature demandent à être recherchés et il est probable qu'ils seront un jour assez nombreux pour faire l'histoire complète de cette variété de sclérose vasculaire. Nos recherches personnelles sur ce point ne sont pas probantes, car les malades dont nous avons pu examiner les organes outre la syphilis accusaient dans leurs antécédents des symptômes d'alcoolisme manifeste ; nous croyons cependant que les lésions constatées dans nos examens peuvent aussi bien relever de la syphilis que de l'intoxication par l'alcool.

ARTICLE PREMIER.

Il n'est pas douteux pour nous que le système vasculaire ne soit l'origine et le point de départ de la sclérose. Ce fait est indiscutable, quelle que soit la cause qui ait provoqué son développement dans le cœur, le foie, la moelle, la rate, etc... Il suffit de se reporter à nos examens microscopiques pour se rendre compte que, dans tous les cas où il y a prolifération conjonctive, les vaisseaux sont des centres d'irradiations fibreuses et que le tissu conjonctif qui comprime, isole et détruit à la longue les éléments propres des organes est d'autant plus abondant qu'on l'examine plus près des canaux sanguins. A ce niveau, en effet, il est ab-

solument fibreux et au fur et à mesure qu'on s'éloigne de ces parties centrales il devient fibrillaire, puis il présente au milieu des fibrilles des noyaux embryonnaires en plus ou moins grande quantité. Etant donné cet aspect variable du tissu conjonctif sur les différents points, il est facile de reconnaître son point de départ autour des vaisseaux dont les parois sont les premières atteintes par la lésion.

Il y a donc primitivement une sclérose du vaisseau et c'est parce qu'elle se rencontre dans le cœur, le foie, la moelle et le rate qu'il y a sclérose cardiaque, hépatique, médullaire et splénique.

Dans la cirrhose d'origine alcoolique, les veines interlobulaires sont les premières à présenter une lésion de leurs parois, et la sclérose dans cet organe est, comme on sait, périveineuse. Toutefois les artères ne sont pas à l'abri de l'action de l'alcool, et à la longue on voit le poison, qui a d'abord exercé son action sur les ramifications de la veine-porte, déterminer l'apparition des lésions artérielles dans le foie comme dans les autres organes. Dans ce cas spécial si les veines sont les premières atteintes, cela tient à ce que l'alcool, passant par le foie pour arriver à l'organe central de la circulation, les ramifications de la veine porte sont les premières sur son passage et les premières soumises à une irritation qui, plus tard, va s'étendre à tout le système circulatoire.

Quoi qu'il en soit, la sclérose a donc pour point de départ une altération vasculaire (artères ou veines) ; ce sont les vaisseaux sanguins artériels ou veineux qui, ayant subi les premiers des modifications de structure par action d'un élément morbide général, sont les centres d'irradiation de la prolifération conjonctive.

Il n'y a pas jusqu'au foie cardiaque lui-même, dont les

lésions étaient regardées comme la conséquence de l'affection cardiaque et le résultat de la gêne circulatoire de tout le système veineux hépatique, qui le plus souvent ne présente les lésions de l'artério-sclérose. M. Talamon dit dans les conclusions de son travail que : « tout ne peut être mis sous la dépendance directe de la lésion du cœur dans les modifications subies par le foie. » Il faut donc distinguer deux ordres de lésions : « celles qui tiennent à la périartérite et qui rentrent dans la classe des altérations générales fibroïdes ou scléreuses, formant le substratum anatomique de ce qu'on appelle la diathèse fibroïde; celles qui tiennent à la lésion cardiaque même et qui sont le résultat de la gêne circulatoire de tout le système veineux hépatique. »

A l'appui de cette opinion il donne de nombreuses observations dans lesquelles, aux lésions habituelles du foie muscade s'ajoutent des lésions scléreuses, une véritable cirrhose développée au niveau des espaces portes et à laquelle prennent part les vaisseaux artériels et veineux. Il fait toutefois jouer le rôle principal aux branches de la veine porte dans la production de la sclérose par suite de la congestion veineuse. — « La gêne circulatoire, dit-il, a les mêmes conséquences que les thromboses expérimentales produites dans ces veinules par la ligature du tronc-porte. Elle amène une infiltration embryonnaire des espaces triangulaires dans un premier stade, et à la longue toutes les lésions de la cirrhose veineuse périlobulaire. »

Cette hypothèse est admissible, car elle a le contrôle de l'expérimentation, mais il faut aussi rechercher si les malades chez lesquels on trouve ces lésions n'ont pas été à des degrés variables des alcooliques au même titre que des cardiaques. On sait en effet que l'alcoolisme est tout ce qu'il y a de plus fréquent dans la clientèle hospitalière.

C'est donc là une donnée importante à signaler et dont il nous faut tenir compte dans ces conditions.

Nos observations personnelles nous permettent de faire cette objection, car nos cardiaques étaient tous plus ou moins des alcooliques. La cirrhose hépatique périveineuse est donc alors d'une explication facile; de même que les altérations des artérioles la sclérose périveineuse peut dans ces cas dépendre de la présence de l'alcool dans le sang, et il est probable que le poison morbigène devient la cause unique de la sclérose autour des ramifications de la veine-porte dans tous ces cas là. Du reste, l'artérite, d'après Lobstein, Guéneau de Mussy, Haud, Jones et W. Legg, est une lésion fréquente, à la suite du rhumatisme elle se développe alors avec d'autant plus de facilité qu'il existe deux causes pour lui donner naissance ; l'intoxication par l'alcool et la diathèse rhumatismale.

Nous avons montré déjà que les lésions vasculaires sont constantes au milieu des foyers de sclérose, elles se rencontrent aussi dans les organes où la maladie est tout à fait à son début, comme l'ont pu constater Gull et Sutton et MM. Debove et Letulle, et comme nous l'avons nettement observé nous-mêmes. C'est là où la lésion est peu avancée qu'il est facile de reconnaître son point de départ, et à chaque examen nous avons pu nettement voir l'irradiation conjonctive autour de ces vaisseaux.

Il en résulte que nous pouvons dès maintenant affirmer l'origine vasculaire de la sclérose dans les organes autres que le rein.

La lésion vasculaire est-elle primitivement une endartérite ou une périartérite?

Nous savons que M. H. Martin admet l'existence d'une endartérite oblitérante comme lésion du début ; cette endartérite existe en effet dans la plupart des coupes qui

nous sont passées sous les yeux ; cependant elle a fait défaut dans quelques cas et c'est particulièrement dans le rein et la moelle qu'elle était absente, tandis que nous avons toujours observé la périartérite.

Nous relevons dans le travail de M. Martin les phrases suivantes : « Certaines artérioles attirent tout d'abord l'attention par l'épaisseur inusitée de leur paroi, par le rétrécissement irrégulier de leur conduit, et cependant la bandelette élastique interne circonscrit tout à fait en dedans la lumière vasculaire ; on devrait donc en conclure que la membrane interne est plutôt atrophiée qu'épaissie. » — Plus loin il ajoute : « Le travail pathologique ne débute pas toujours dans la tunique interne elle-même. Dans certains cas la prolifération commence en dehors de la bandelette élastique, entre elles et les dernières couches des fibres-cellules musculaires. »

Malgré l'explication qu'il en donne, l'endartérite n'est donc pas toujours la lésion primordiale, et les tuniques moyenne et externe sont donc alors le siège exclusif de l'altération. C'est du reste ce que nous avons pu observer un certain nombre de fois, de même que nous avons constamment reconnu l'existence de la périartérite lorsque l'endartère était elle-même en voie de prolifération. Il s'ensuit que dans certains cas bien nets le développement de la sclérose tient à l'extension de la prolifération conjonctive aux parties voisines, mais dans les cas où il y a endo-périartérite quel est le rôle attribuable à chacune de ces lésions ? Y a-t-il altération des éléments propres des organes par défaut de nutrition et développement du processus scléreux dans les points sur lesquels retentit l'endartérite oblitérante?

Un premier fait qui va à l'encontre de cette hypothèse est que l'endartérite oblitérante n'existe pas toujours alors

qu'il y a prolifération conjonctive. De plus nous avons toujours observé avec l'endartérite une prolifération celluleuse de la paroi externe des vaisseaux et une extension de ce processus de ce point spécial aux parties environnantes.

Pour ce qui est des lymphatiques nous dirons qu'il nous a été impossible, même dans l'examen des pièces anatomiques provenant des syphilitiques, de reconnaître s'ils ont été le point de départ de la sclérose. Nous avons, dans tous ces cas-là, noté l'endo-périartérite, mais aucune lésion des vaisseaux lymphatiques du foie ou des reins ; de sorte que nous devons dire que la sclérose n'a évolué, du moins chez nos malades, que sous l'influence des lésions artérielles. Nous nous garderons bien de mettre en doute les recherches de M. le professeur Hayem, sa compétence est plus grande que la nôtre ; mais nous croyons devoir signaler ce fait que l'artérite a été constamment la lésion primitive et la seule bien nettement appréciable au début de l'évolution de la maladie.

ARTICLE SECOND.

Nous croyons avoir apporté des faits à l'appui de l'hypothèse d'une sclérose vasculaire; mais nous avons dans notre discussion laissé de côté l'appareil rénal, sur lequel ont été faites des recherches d'un intérêt considérable.

La néphrite interstitielle chez les saturnins et chez les vieillards ne serait pas sous la dépendance d'une lésion vasculaire, mais d'une altération épithéliale et par ce fait elle doit rentrer dans la classe des cirrhoses épithéliales.

Dans leurs expériences, MM. Charcot et Gombault ont montré que le plomb, en s'éliminant par les reins, irrite les

cellules des canaux urinifères et produit une sclérose péritubulaire ; de même M. Ballet conclut de ses recherches microscopiques à une altération épithéliale primitive dans le rein sénile.

Il est certain que le plomb qui s'élimine par les tubes urinifères doit irriter leurs cellules, les altérer et produire ainsi une irritation qui donne lieu à une sclérose péritubulaire ; il se passe dans le rein la même chose que dans le foie atteint de cirrhose hypertrophique, où les cellules des vaisseaux biliaires altérées déterminent l'évolution d'une sclérose à marche spéciale. Il n'est donc pas discutable que la lésion se développe autour des tubuli dans ces cas spéciaux, mais la présence des lésions vasculaires dans les reins de ces malades est également un fait indiscutable.

L'artérite s'y rencontre au même titre que dans le cœur, la moelle et le foie. Le plomb transporté dans le système circulatoire agit aussi bien et de la même façon sur les vaisseaux artériels du rein que sur ceux des autres organes, et avant d'aller irriter les cellules des tubes urinifères, il circule dans les vaisseaux de l'organe sur lesquels il exerce une action irritative aussi forte que sur les canaux glandulaires.

Les deux systèmes, vasculaire et urinaire, subissent donc l'influence du plomb, et de même qu'il y a sclérose péritubulaire, il y a également sclérose vasculaire dans les reins de tout saturnin. Pourquoi alors accorder dans l'évolution de la néphrite interstitielle une importance aussi grande à la lésion épithéliale et voir uniquement dans cette altération cellulaire l'origine de la sclérose ?

Nous croyons qu'il y a deux choses à considérer dans la néphrite des saturnins : d'une part la lésion péritubulaire, et d'autre part la lésion vasculaire ; celle-ci se trouve dans

les reins comme dans les autres organes, ainsi que nous l'avons constaté, et ce n'est pas par extension du processus qu'elle se développe tôt ou tard. L'intoxication saturnine, qui a donné naissance à l'une, a permis à l'autre de se manifester; elles sont évidemment connexes mais nullement dépendantes l'une de l'autre. Enfin, puisque l'artérite est le point de départ de la sclérose du cœur, du foie, de la moelle, etc., nous pouvons supposer qu'elle est également dans le rein l'origine d'une prolifération conjonctive qui se développe en même temps sous l'influence de la lésion cellulaire.

Nous croyons donc pouvoir affirmer que les vaisseaux du rein sont influencés au même titre et au même degré que ceux du foie, du cœur, de la moelle, etc., d'où lésion d'artérite aussi nette dans cet organe que dans les autres; de plus l'action du poison n'est pas plus active sur l'épithélium que sur les vaisseaux, par conséquent il y a sclérose autour des vaisseaux comme autour des tubes urinifères. Ces lésions de siège variable marchent donc de pair et leur réunion produit cette néphrite interstitielle des saturnins qui a une physionomie toute spéciale.

En résumé, comme l'ont montré MM. Charcot et Gombault, la sclérose évolue autour des tubuli, cela n'est pas douteux; mais elle se développe également et en même temps autour des vaisseaux artériels. La réalité de ce dernier fait nous est démontrée par l'examen de nos pièces anatomiques. Nous concluons donc que la néphrite interstitielle, par suite de conditions spéciales chez les saturnins, est une cirrhose épithéliale en même temps que périvasculaire, puisque l'altération épithéliale est loin d'être la lésion unique et que l'artérite joue dans le rein un rôle analogue à celui que nous avons observé dans les autres organes.

Les altérations du rein chez le vieillard doivent maintenant nous occuper. Dans beaucoup de cas il est impossible de reconnaître le début de la prolifération conjonctive à cause de l'étendue et du degré avancé des lésions, la sclérose étant en effet considérablement développée aussi bien autour des tubes urinifères que des vaisseaux. On ne saurait donc, dans ces conditions, faire la part de l'un ou de l'autre de ces deux systèmes.

Certaines modifications dans la composition des urines peuvent donner naissance en irritant les cellules des canaux urinifères à une sclérose péritubulaire, et M. Ballet se demande : « si la véritable cause ne réside pas dans certains principes de l'urine, susceptibles de déterminer une irritation analogue à celle que produit le plomb. » Il est évident que l'urine, altérée d'une façon ou d'une autre, peut avoir une action analogue dans tous les cas; mais, ainsi que nous l'avons fait observer à propos de la néphrite interstitielle des saturnins, ces produits, qui altèrent le liquide urinaire contenu dans le sang, exercent tout d'abord ou en même temps une action aussi effective sur les artérioles rénales que sur les tubuli.

Nous supposons que les vieillards ne présentent aucune lésion prostatique ou vésicale capable de produire une altération urinaire dont l'action évidente alors est essentiellement limitée aux canaux urinifères. Il n'y a pas en effet de comparaison possible entre ces faits et ceux que nous avons en vue, dans lesquels nous admettons une intégrité complète de la vessie et des uretères.

De même que dans l'intoxication saturnine, il peut donc y avoir sclérose péritubulaire par irritation due à l'urine altérée, mais l'artérite se rencontre aussi dans le rein des vieillards comme dans tous les autres organes, et il n'y a

pas de raison pour lui refuser ici un rôle qu'on ne peut mettre en doute ailleurs.

D'un autre côté l'altération des cellules épithéliales ne peut être mise en doute; mais est-ce là vraiment le point de départ du processus morbide et cette lésion ne pourrait-elle être consécutive à la prolifération conjonctive ?

Il peut se faire que les produits excrémentitiels contenus dans le sang des vieillards et destinés à être éliminés par les urines en modifient la puissance nutritive pour tous les tissus et en particulier pour l'épithélium rénal. Cette hypothèse est admissible, car on ne peut nier l'altération primitive des humeurs et en particulier du sang des vieillards. Dans ces conditions il exerce une influence aussi considérable sur le système vasculaire que sur l'épithélium des tubuli, et dès lors, si une lésion doit se produire, elle apparaîtra dans les deux points en même temps, elle évoluera de la même façon et bientôt il n'y aura plus de limites tranchées entre les deux systèmes altérés.

Il est très possible également qu'une nutrition insuffisante, résultant d'une endartérite proliférante, produise dans les points éloignés de la lésion vasculaire, là où la nutrition est le plus insuffisante, une altération cellulaire qui deviendra à son tour le point de départ de la sclérose péritubulaire, mais ce n'est là en somme qu'une supposition ingénieuse qu'il faut contrôler et démontrer. L'examen microscopique est le seul moyen de résoudre le problème et c'est à lui que nous aurons recours.

Nous n'insisterons pas sur la lésion développée dans le cœur, la moelle et le foie; il est impossible, quand on examine attentivement une coupe d'un de ces organes, de se méprendre sur le point de départ de la maladie, car la lésion vasculaire est manifestement la plus ancienne et celle qui dirige l'évolution de la sclérose. Cette constata-

tion est aussi facile chez les vieillards que chez les saturnins et les alcooliques.

Quoique M. Ballet, tout en admettant la théorie de MM. Debove et Letulle, à propos de l'hypertrophie cardiaque dans la néphrite interstitielle, fasse des réserves sur la pathogénie de la lésion scléreuse du cœur quant à son origine artérielle, nous croyons devoir affirmer, comme les précédents auteurs, que la cirrhose cardiaque est réellement périvasculaire. Nos coupes nous montrent avec la plus parfaite netteté la lésion vasculaire et tout autour des vaisseaux le tissu conjonctif qui s'étend et se poursuit plus ou moins loin entre les éléments propres de chacun des organes que l'on examine.

Quant au rein sénile, M. Ballet cherche à démontrer que la sclérose s'y développe d'abord autour des canaux urinifères, et que par conséquent c'est une cirrhose épithéliale.

D'après cet auteur, la lésion vasculaire qui existe toujours et à laquelle les observateurs tels que Cornil et Ranvier, Lemoine, Sadler, Demange, Lancereaux, avaient attribué une importance considérable, doit être reléguée au second plan, car elle ne joue qu'un rôle secondaire. « Qu'il y ait, dit-il, de la périartérite dans le cas de sclérose rénale, nul n'a jamais songé à le nier. Mais rien n'autorise à donner cette périartérite comme primitive et antérieure à la sclérose qui l'avoisine. Dans la bronchio-pneumonie il y a aussi de l'artérite dans le domaine du vaisseau qui accompagne la bronche, et cependant personne ne pense à faire de la sclérose bronchio-pneumonique une scélrose d'origine artérielle. »

Il nous semble que la comparaison est impossible à établir entre le rein sénile et la broncho-pneumonie chronique. Comme nous l'avons déjà fait observer, la lésion bronchique qui tient sous sa dépendance la sclérose du poumon

est produite par une cause toute locale et qui n'a d'action que sur l'appareil pulmonaire. Il existe bien chez les vieillards comme chez les saturnins, une cause d'irritation spéciale pour l'épithélium rénal, mais les produits excrémentitiels, éliminés par le rein dans ces deux cas, ne sont pas l'unique condition étiologique de la néphrite interstitielle, il s'y ajoute une lésion vasculaire qui entre pour sa part dans l'évolution de la sclérose et dont nous devons tenir compte ; c'est pourquoi l'évolution de la maladie dans les deux cas n'est pas comparable.

M. Ballet décrit avec beaucoup de soin la distribution de la sclérose sur les coupes où la disposition lobaire du rein est nettement représentée.

Il existerait une zone fibreuse plus ou moins épaisse autour de chacun des glomérules qui sont à la limite de chaque lobule rénal, et ces glomérules peuvent être réunis entre eux par des tractus fibreux d'épaisseur variable. Au centre de ces lobules occupé par les tubes droits des prolongements de Ferein, existerait un véritable îlot scléreux qui lui-même est le plus souvent relié aux glomérules par d'épaisses travées conjonctives. Il peut se faire qu'on observe seulement la sclérose au centre du lobule et autour d'un ou deux glomérules, enfin il semble que de cette disposition, de cette distribution spéciale du tissu conjonctif, l'on doive conclure qu'il se développe autour des canalicules depuis le glomérule jusqu'au tube collecteur.

Cette distribution de la sclérose ainsi indiquée ne prouve pas fatalement son origine péritubulaire, puisque les interstices canaliculaires sont les seuls points où elle puisse se développer, quel que soit son centre d'évolution. Il est du reste un fait à remarquer, c'est que la sclérose serait véritablement systématisée autour de certains canaux urinifères seulement ; mais on ne comprend guère qu'une lé-

sion se limite en un certain point d'un organe, alors que toutes les parties constituantes subissent à un même degré l'influence pathogénique de la maladie. Or, dans le rein sénile c'est ce qui semblerait exister et ce qu'il nous est difficile d'admettre, car si la lésion épithéliale est la condition unique de l'évolution de la sclérose, et si elle se retrouve dans tous les tubuli, ce qu'il nous faut admettre étant donné que les conditions de mauvaise nutrition et d'irritation agissent sur tous les points de l'économie et sur tous les éléments des tissus en particulier, nous devrions avoir sous les yeux une sclérose moins systématique, diffuse et disséminée comme l'altération cellulaire qui lui aurait donné naissance.

D'un autre côté, nous n'avons jamais observé sur nos coupes une distribution aussi régulière des travées fibreuses ; malgré nos nombreux examens, nous avons toujours eu sous les yeux une dissémination irrégulière et sans ordre de la prolifération conjonctive autour d'un centre d'irradiation. Cette apparence n'existe pas seulement dans les cas où la néphrite interstitielle est très avancée, mais aussi dans les cas moyens et jusque dans ceux où la lésion se trouve à son minimum.

Lorsque la sclérose est considérable, il est impossible de se prononcer, car la lésion épithéliale et le processus scléreux sont étendus à chaque lobule et l'altèrent tout entier ; mais lorsque la lésion est en voie de développement, on remarque facilement que la prolifération conjonctive est distribuée d'une façon diffuse et irrégulière.

Dans certains points ce sont des bandes fibreuses plus ou moins larges qui vont relier un ou plusieurs glomérules au centre du lobule ; ailleurs nous voyons la sclérose se limiter au niveau de ces glomérules, pénétrer entre les ubuli contorti, mais ne pas les dépasser, quelquefois même

elle ne s'étend pas dans leurs interstices. En somme, il n'y a rien de fixé, et l'on peut toujours voir sur une coupe avec un faible grossissement tantôt des îlots larges, irréguliers à leur périphérie, au milieu desquels se trouvent plongés les glomérules, les vaisseaux et des tubes urinifères dissociés, comprimés et plus ou moins altérés, tantôt des foyers scléreux absolument limités au pourtour des glomérules et des vaisseaux avec quelques irradiations plus ou moins étendues et toujours distribuées d'une façon irrégulière.

On ne peut donc dire, selon nous, en se basant sur la topographie des lésions, que la sclérose se développe autour des canalicules du rein. Nous allons voir maintenant si nous pouvons affirmer son origine vasculaire.

La capsule presque toujours est épaissie et tapissée à sa face interne de cellules embryonnaires, mais en même temps le paquet vasculaire se présente parsemé de cellules rondes embryonnaires très abondantes. Sur beaucoup de points la lésion est plus avancée encore, la capsule présente une épaisseur énorme ; cette épaisseur considérable est due à la présence de fibrilles conjonctives parsemées de cellules embryonnaires, tandis que le glomérule, ratatiné et devenu fibreux, n'occupe qu'une partie de la loge capsulaire.

La prolifération débute-t-elle par la capsule, et le glomérule ne se prend-il que plus tard ? C'est difficile à dire, et il nous semble qu'elle débute en même temps dans ces deux points différents, car le plus souvent elle est aussi avancée dans un point que dans l'autre. Cependant, dans certains cas, nous avons pu voir la capsule parfaitement saine entourer un glomérule parsemé de noyaux embryonnaires, ce qui tend à démontrer que la lésion débute au

niveau du paquet vasculaire et non au niveau de la capsule.

Les glomérules ne sont pas les seuls éléments atteints par la lésion ; à côté d'eux on trouve un ou deux vaisseaux dont les parois sont absolument transformées ; elles présentent les lésions de la sclérose et, dans la plupart des cas, il y a périartérite sans endartérite proliférante. Ces parois vasculaires épaissies diminuant le calibre de l'artère sont des centres d'irradiations fibreuses, même dans les points où le glomérule est absolument intact.

Nous avons pu suivre ces altérations vasculaires jusque dans la substance médullaire, où elles offrent le même aspect et où elles ont la même importance, car elles commandent la distribution de la sclérose entre les tubuli.

Dans toutes nos préparations, les cellules des canaux urinifères ont été trouvées malades ; le plus souvent la lésion cellulaire semble, par son degré, en rapport avec le degré d'intensité de la sclérose; mais dans quelques cas ce rapport fait absolument défaut. C'est ainsi que nous avons pu observer une dégénération cellulaire assez marquée sans prolifération conjonctive autour des tubes dont les cellules épithéliales étaient atteintes par la dégénérescence, tandis que le plus souvent à des lésions scléreuses étendues correspondaient nettement des altérations cellulaires plus ou moins profondes.

Il ne nous semble donc pas que la lésion épithéliale provoque nécessairement la prolifération conjonctive, puisque nous avons pu la trouver sans que la sclérose se soit développée. Nous ne doutons pas que l'irritation cellulaire ne puisse produire chez les vieillards les mêmes lésions que chez les saturnins, mais ce que nous venons de constater nous permet de supposer que la lésion épithéliale n'est pas la seule condition pathogénique de la sclérose.

Les vaisseaux artériels jouent ici leur rôle comme dans le saturnisme chronique et comme dans tous les autres organes ; si donc dans les appareils autres que le rein nous voyons le processus morbide se développer autour d'eux, nous ne pouvons admettre que dans ce cas particulier elles restent absolument indifférentes ; ce n'est pas là une simple vue de l'esprit, mais un fait que nous avons constaté assez de fois pour pouvoir en affirmer l'exactitude.

A côté de la lésion cellulaire il faut donc placer de toute nécessité l'altération vasculaire ; chacune a son rôle spécial, indépendant ; mais si la cirrhose périvasculaire est un fait constant, nous pouvons dire aussi que celle qui dépend d'une lésion épithéliale peut faire défaut, ainsi que nous l'avons reconnu.

Ces deux ordres de lésions sont réunis dans le rein sénile, parce que cet organe est chargé d'éliminer des produits qui l'irritent dans toutes ses parties constituantes. On peut dès lors supposer que cette excrétion n'ayant pas lieu, la cirrhose épithéliale ne puisse se produire, puisque même lorsque celle-ci existe elle n'en est pas une conséquence fatale.

Dans ces derniers temps, du reste, M. Straus, dans ses expériences sur les cobayes chez lesquels il liait un des uretères, n'a pas obtenu les mêmes résultats que MM. Charcot et Gombault.

Il en attribue la raison à son procédé, il a toujours employé l'antisepsie dans ses opérations alors que cette méthope ou plutôt ces précautions opératoires ont été négligées par les précédents expérimentateurs. Cependant malgré le retour à l'état embryonnaire de l'épithélium rénal, il n'a jamais observé la prolifération intercanaliculaire. Il faut donc admettre que la lésion cellulaire n'est pas fatalement suivie de prolifération conjonctive.

Nous possédons d'ailleurs plusieurs coupes dans lesquelles on trouve la lésion absolument limitée autour des vaisseaux déjà malades. L'artérite généralisée à tous les vaisseaux était le fait constant, de plus nous pouvons voir sur quelques points de petits îlots scléreux au centre desquels nous trouvons l'artère ou le glomérule ou même seulement l'artère, et de leur périphérie de légères traînées fibreuses s'éparpillaient entre quelques tubuli-contorti.

Ainsi nous avons pu dans quelques cas saisir le point de départ de la prolifération conjonctive autour des vaisseaux, de sorte que nous sommes maintenant convaincu que dans le rein sénile la sclérose est périvasculaire. Tout en reconnaissant une action irritative aux lésions cellulaires, toutefois nous croyons qu'elles ont un rôle bien effacé et tout à fait secondaire, dans tous les cas bien moindre que dans le saturnisme chronique, où le plomb détermine des modifications beaucoup plus considérables que celles que nous avons pu constater chez les vieillards.

Pour nous résumer, nous dirons que la sclérose artérielle existe chez les saturnins et les vieillards dans les reins comme dans les autres organes de ces malades, que dans cet appareil elle commande la prolifération conjonctive comme dans le cœur, la moelle ou le foie, et que sous ce rapport la néphrite interstitielle des saturnins et des vieillards est d'origine vasculaire.

Mais il y a en outre, et surtout chez les malades intoxiqués par le plomb, une lésion de l'épithélium rénal qui, ainsi que l'ont démontré MM. Charcot et Gombault, est souvent et le plus habituellement l'origine d'une sclérose péritubulaire. La condition pathogénique de cette variété de sclérose est limitée au rein ; elle n'est pas générale et n'exerce pas son action sur tout l'organisme. A ce point de vue seulement elle prend rang dans la classe des cirrhoses

épithéliales, mais on ne peut nier le rôle des lésions vasculaires.

Nous devrions nons demander maintenant quelle est la nature des lésions de sclérose et quelle en est la pathogénie, mais nous allons nous borner dans les quelques lignes suivantes à poser les données du problème sans essayer de le résoudre.

Les termes d'inflammation chronique et de sclérose sont devenus synonymes, et en effet, si l'on se borne aux résultats donnés par le microscope, il n'y a aucune différence entre le tissu scléreux qui a pris naissance à la suite d'une irritation inflammatoire et celui qui s'est développé dans des conditions différentes. C'est toujours la même prolifération embryonnaire et la même transformation de ce tissu composé de cellules jeunes en fibres conjonctives ; la seule différence appréciable consiste dans la rapidité de l'évolution. Ici, comme dans beaucoup d'autres cas, le microscope nous fait constater la présence des lésions semblables, bien qu'elles se soient développées dans les conditions les plus diverses, mais si elles sont la caractéristique anatomique de l'inflammation comme celle de l'alcoolisme, du saturnisme, etc. ; il ne s'ensuit pas qu'on doive les confondre et leur donner à toutes l'étiquette de produit inflammatoire (1).

(1) Des recherches que nous avons faites dans ces derniers temps sur les altérations anatomiques des tissus dans l'émaciation, mais qui ne sont pas encore complètes car nous n'avons pu jusqu'à présent les poursuivre chez l'homme, nous ont montré ce fait important que les éléments des tissus subissent une atrophie simple et complète. Ils sont alors remplacés par des noyaux embryonnaires si nombreux le plus souvent que l'on dirait une véritable prolifération embryonnaire. Nous ne croyons pas qu'on puisse supposer ici un processus inflammatoire malgré cette apparence des lésions qui semble en être la caractéristique ; la cause, la condition spéciale sous l'influence de laquelle l'altération s'est produite nous éloigne de cette idée et doit, croyons-nous, faire

Du reste nous ferons remarquer que parmi les conditions dans lesquelles on voit se développer le processus morbide que nous étudions, il en est une, la sénilité, qui s'accorde peu avec cette opinion, et il en est de même, croyons-nous, des autres causes que nous avons signalées et que nous avons pu reconnaître chez nos malades. Dans toutes ces conditions le sang charrie des agents variables, d'origine étrangère ou nés dans l'organisme qui sont irritants à des degrés divers et qui peuvent impressionner les éléments avec lesquels ils sont immédiatementen contact. Les parois des vaisseaux le sont en effet, mais les lésions qui s'y développent, tantôt s'étendent à toute leur épaisseur et au delà, tantôt se limitent à un certain point, du moins pour un instant.

Il existe par suite de l'altération des vaisseaux un arrêt, un trouble dans la nutrition des éléments anatomiques, et M. Martin insiste sur ce fait pour expliquer le développement de la sclérose dans les points où la nutrition est le plus insuffisante ; puis il ajoute plus loin que rien ne prouve l'origine inflammatoire de la sclérose ; que l'endartérite oblitérante peut seule être regardée comme telle; enfin qu'elle est la conséquence d'un trouble nutritif et qu'on peut lui donner le nom de sclérose dystrophique.

Cette idée, croyons-nous, est absolument juste, et il nous semble en effet qu'à côté des scléroses inflammatoires il faut placer un groupe qui comprenne ces dernières et dans lesquelles on peut ranger celles qui résultent de la stase sanguine qui nous semblent évoluer de la même façon ; le sang, ici comme ailleurs, contenant des produits d'irritation et ayant perdu de sa puissance nutritive.

La puissance nutritive du liquide sanguin doit évidem-

admettre un processus purement dégénératif. Nous nous proposons du reste de poursuivre ces recherches et d'en donner les résultats dans un travail ultérieur.

ment être diminuée dans une certaine mesure dans toutes ces conditions ; les divers éléments des tissus se nourrissent donc mal, non seulement par irrigation insuffisante mais aussi par diminution dans l'apport des matériaux nutritifs ; dès lors ils tendent à disparaître ou à subir des transformations. Disparaissent-ils, il y a condensation du tissu conjonctif et une hypertrophie apparente de ce dernier qui peut en imposer à la suite d'un examen superficiel. Mais le plus souvent les éléments propres des tissus et des organes subissent certaines transformations et ces dernières, d'après les recherches récentes de MM. Kelsch et Kiener et celles de Frieidreich et Stirker, jouent un certain rôle dans la néoformation conjonctive. L'élement qui ne fonctionne plus tend à passer à l'état embryonnnaire ; il redevient élément indifférent, le protoplasma par exemple de la cellule ayant disparu à la suite de mauvaises conditions nutritives, il reste le noyau qui, devenu libre, reprend sa qualité d'élément embryonnaire « et, par suite, son aptitude à l'évolution hyperplasique.

Chez nos malades quels qu'ils soient, séniles, saturnins ou autres, la nutrition des éléments de leurs tissus était loin d'être complète, le liquide sanguin devait charrier des produits irritants de toutes sortes et sa puissance nutritive surtout devait être notablement ralentie. Or quelle que soit la cause à laquelle nous ayons affaire, quelles que soient les conditions dans lesquelles nous nous placions, il y a toujours un fait qui domine tous les autres : l'altération du sang et surtout la diminution de sa puissance nutritive ; son action se fait sentir sur tous les tissus, sur tous les organes, et aussi bien sur le système vasculaire que sur les autres. On ne s'étonne pas que l'alcool en traversant le système porte puisse avant tout provoquer l'apparition de la sclérose autour de ce système vasculaire ; il n'y a pas lieu non plus, croyons-nous, de s'étonner des mêmes effets

produits sur tout le système artériel soumis aux mêmes influences.

Maintenant, la lésion du vaisseau est-elle de nature inflammatoire? Nous ne le croyons pas, car les éléments propres des parois vasculaires subissent la même influence de dénutrition que les éléments des autres tissus; ils se modifient et présentent comme les autres la transformation conjonctive.

Nous avons montré que chez les mêmes malades il existe une artério-sclérose généralisée en même temps que des scléroses viscérales multiples; nous avons indiqué le rapport intime qui unit ces deux lésions. Or, étant donné d'une part que la structure du processus morbide est la même au niveau des vaisseaux et dans leur voisinage, et que d'autre part c'est la même cause qui leur donne naissance, nous croyons pouvoir conclure à une identité de nature.

Pour ce qui est de la pathogénie, nous avons encore moins de chose à dire ; nous rappellerons seulement que le sang altéré a surtout perdu ses qualités spéciales de nutrition. Cette donnée se lie à l'altération du liquide par des produits anormaux, tels que l'alcool, le plomb, l'acide urique, etc., et peut-être d'autres éléments sur la nature desquels l'analyse chimique seule peut donner des renseignements précis.

L'organisation secondaire d'un exsudat, la prolifération parenchymateuse du tissu de la tunique interne, l'organisation des leucocytes extravasés dans les tuniques des vaisseaux, idées émises par Rokitansky, Virchow et Conheim, avec l'altération des nerfs nutritifs ou vaso-moteurs, regardée par de Giovanni comme essentielle, telles sont quelques-unes des théories à discuter, et que nous nous contentons de rappeler.

CONCLUSIONS.

La sclérose, lorsqu'elle se développe sous l'influence d'une cause générale, est une véritable maladie qui peut présenter des manifestations multiples et non localisées à un seul organe.

Cette généralisation des lésions scléreuses s'explique par les conditions de leur développement, qui exercent leur influence sur tous les points de l'économie.

La prédominance du processus morbide dans tel ou tel organe n'exclut pas sa présence dans les autres et ne peut trouver sa raison d'être que dans une prédisposition spéciale de cet organe à être atteint ou dans une action plus directe et primitive de l'élément morbigène.

A côté des lésions plus ou moins étendues des divers organes se rencontre toujours une altération du système vasculaire, une artério-sclérose généralisée à tout l'appareil vasculaire. C'est elle qui commande l'évolution du processus dans l'épaisseur des organes ; c'est là le lien qui unit entre elles toutes ces localisations diverses d'un même état morbide ; c'est elle enfin qui démontre non pas leur dépendance réciproque, mais l'influence d'une cause unique et générale sur leur production. Nous pouvons donc dire avec certains auteurs que la cirrhose atrophique, la néphrite interstitielle, etc., ne sont pas des maladies localisées, mais des manifestations d'un état morbide général.

Ainsi comprise, la sclérose présente comme première manifestation une lésion vasculaire de même nature, point de départ de la prolifération conjonctive; et si dans le

rein, à la suite de conditions spéciales, elle semble évoluer à la suite des lésions épithéliales, nous retrouvons encore cette même artério-sclérose qui joue dans cet organe le rôle qu'on lui attribue ailleurs.

Enfin, l'étude de ces diverses lésions, de leur évolution, de leurs conditions pathogéniques, nous font penser qu'elles ne sont pas de nature inflammatoire, mais le résultat d'un trouble nutritif ; c'est pourquoi l'appellation de scléroses dystrophiques, qui leur a été donnée par M. Martin, nous semble parfaitement justifiée.

OBSERVATIONS (1).

OBSERVATION I.

Alcoolisme chronique et carcinome de l'estomac (personnelle).

Le nommé Chastang (E.), âgé de 54 ans, entre le 28 février 1882 à l'hôpital, salle Trousseau, n° 5.

Pas d'antécédents héréditaires. Alcoolisme chronique très accentué et avoué par le malade.

Depuis quinze mois il éprouve une douleur assez vive au niveau de l'épigastre et de la région hépatique ; elle irradie du côté de la poitrine, et s'exagère par la pression et par l'ingestion des aliments. Elle s'accompagne aussi de renvois acides et quelquefois de vomissements. Ces vomissements sont alimentaires et ils surviennent deux heures environ après le repas et terminent des crises douloureuses assez intenses.

Il n'y a jamais eu de vomissements noirs ni de sang pur ; certains aliments sont moins supportés : viande et vin ; mais on trouve aussi quelquefois des parcelles d'aliments non digérés et pris deux ou trois jours auparavant.

Le malade n'a jamais eu de diarrhée et il existe même une grande constipation.

Depuis quinze jours les symptômes gastriques se sont modifiés. Il y a eu un vomissement assez abondant de sang noir : et depuis il n'a cessé de vomir tous les jours et à chaque repas, mais le sang n'a reparu que deux ou trois fois depuis. Il est également survenu de la diarrhée depuis deux jours, mais les selles ne sont pas noires.

Tels sont les symptômes accusés par le malade à son entrée : douleurs, crises gastriques, vomissements journaliers et quelquefois sanglants, un peu de diarrhée et de plus un amaigrissement considérable et une teinte pâle de tout le tégument.

A la palpation on ne trouve pas de tumeur au niveau de la région épigastrique ; le ventre est un peu tendu, mais on ne découvre aucune tumé-

(1) Nous ne donnons qu'un résumé de la partie clinique des observations.

faction limitée. Le foie est un peu petit et la rate légèrement augmentée de volume. Les urines sont peu abondantes, mais il y a un peu de polyurie la nuit, elle force le malade à se lever plusieurs fois. Pas d'albuminurie.

Les battements du cœur sont sourds, mais sans bruits morbides. Un peu d'emphysème pulmonaire.

Les jours suivants n'amènent pas d'amélioration. Le régime lacté auquel est soumis le malade est sans efficacité. Les vomissements se répètent tous les jours et l'amaigrissement devient considérable.

Vers le 10 mars on remarque une tension exagérée du ventre, les veines sous-cutanées se dilatent et il existe un peu d'ascite, en même temps on s'aperçoit d'un œdème des jambes qui envahit bientôt les cuisses. Les urines sont toujours normales.

Depuis le 20 mars jusqu'au 25, jour de la mort, le malade à tous les jours vomi du sang et les selles ont été noires. Mort dans le marasme et la cachexie.

Autopsie. — Il existe un cancer pylorique qui s'étend le long de la petite courbure jusqu'au cardia. La muqueuse stomacale offre dans toute son étendue des noyaux plus ou moins gros de produits néoplasiques sans ulcérations. Elle est ulcérée au niveau de l'orifice pylorique qui est également retréci. La cavité de l'estomac est très dilatée.

Le cœur pèse 300 gr. Il n'y a pas de lésions des valvules. Athérome des coronaires, de l'aorte et des grosses branches. Rate petite et dure à la coupe. Périsplénite. Le foie petit, un peu granuleux est dur à la coupe ; il pèse 1,150 gr. Périhépatite considérable. Il présente un aspect marbré sur les coupes. Les reins, petits, ont leur capsule très adhérente et leur surfacees ttrès granuleuse. Quelques kystes à la surface seulement. Athérome des artères cérébrales.

Examen microscopique. — Le *cœur* offre des lésions scléreuses avancées. La sclérose existe sous forme d'îlots, dont le centre est occupé par des artères dont les parois sont transformées par l'artérite chronique. Leur calibre est très diminué et devenu irrégulier par suite d'endartérite oblitérante, et tout autour d'elles le tissu conjonctif rayonne et va dissocier les faisceaux musculaires dont quelques-uns sont isolés et perdus dans la masse scléreuse. Ces derniers surtout sont atrophiés et en voie de dégénérescence graisseuse. L'endocarde est aussi épais et fibreux, enfin nous avons trouvé quelques segmentations des fibres musculaires.

Dans le *rein*, la lésion est peu développée, mais elle se limite nettement au niveau des vaisseaux et des glomérules. L'artérite est généralisée et sur quelques vaisseaux seulement nous trouvons la périartérite

Les capsules glomérulaires sont épaisses, semées de noyaux comme le paquet vasculaire, mais dans quelques points ce dernier présente une sclérose plus avancée que la capsule. De ces points (vaisseaux et glomérules) on voit des traînées fibreuses qui vont s'éparpiller entre les tubuli contorti seulement. Dans ces derniers les cellules sont en voie de dégénérescence graisseuse, elle ne se retrouve pas ailleurs.

Le *foie* offre une délimitation très nette de ses lobules et dans les espaces interlobulaires, élargis par la prolifération conjonctive, ont voit les artérioles épaissies et presque oblitérées. Il existe une endo-périartér e manifeste. Quelques travées fibreuses s'étendent dans les fissures. Les parois des veines centrales sont épaisses et les cellules hépatiques ont pour la plupart subi la dégénérescence graisseuse.

Quant à la *rate*, elle ne présente que les lésions vasculaires, et un épaississement assez marqué des parois veineuses qui envoient quelques tractus fibreux dans l'épaisseur de la pulpe.

OBSERVATION II.

Carcinome de l'utérus (personnelle).
Rhumatisme ancien.

La nommée Philibert (Rose), âgée de 49 ans, modiste, entrée le 28 novembre à l'hôpital, salle Legroux, n° 16. — Deux attaques de rhumatisme.

Aucun autre antécédent héréditaire ni diathésique. Elle a été réglée à 11 ans et les règles ont toujours été régulières. Pas d'enfants.

Depuis un an affaiblissement général, douleurs sourdes dans le bas-ventre et règles plus abondantes, mais pas de pertes réelles. Au mois de juin dernier seulement survient une perte abondante qui se continue pendant deux mois avec des alternatives dans son intensité ; elle souffre en même temps beaucoup du ventre. Pendant deux mois la malade va bien, mais elle a bientôt une nouvelle perte pour laquelle elle entre à l'hôpital.

A son entrée elle est très amaigrie, pâle et ne peut marcher. Elle a souvent des pertes de connaissance. La douleur est vive dans le bas-ventre et s'exagère par la pression. L'appétit est nul, la constipation opiniâtre, les urines sont normales et la miction se fait bien.

L'amaigrissement s'accompagne d'un œdème des jambes et la malade ne cesse de perdre ; ces pertes ont une odeur fétide et sont constituées par du sang et des sécrétions utérines abondantes.

Au bout de quelques jours elle arrive dans un état de cachexie considérable, et meurt le 27 janvier 1882, sans avoir vu ses douleurs et ses pertes disparaître et ayant présenté dans les derniers jours des vomissements verdâtres répétés et un peu d'albuminurie.

Autopsie. — On trouve un cancer qui a détruit tout le col et la face postérieure du corps dans une petite étendue. Il existe une ulcération qui fait communiquer la cavité rectale avec celle du vagin. La vessie est intacte ; il n'y a pas de compression des uretères.

Les reins sont pâles, et de volume normal. Leur capsule est assez adhérente, la surface est granuleuse, mais ne présente pas de kystes. Le foie pèse 1,250 gr., il est dur à la coupe et a tout l'aspect du foie gras. La rate est petite, dure à la coupe. Périsplénite. Quant au cœur il ne présente pas de lésions des orifices; il présente un volume assez considérable, son poids est de 450 gr. Athérome de l'aorte et des gros vaisseaux.

Examen microscopique. — Sur des coupes des piliers du *cœur*, nous trouvons des foyers de sclérose dont les uns sont gros, et les autres très petits. A leur niveau nous voyons les lumières des vaisseaux qui sont très diminuées et quelquefois réduites à une fente. Il existe une endo-périartérite très manifeste, et c'est autour des parois vasculaires que s'est développé le tissu conjonctif qui pénètre dans les interstices des faisceaux musculaires pour les dissocier. Dans les points les plus malades on trouve ces faisceaux éparpillés dans la masse scléreuse ; ils sont diminués de volume et ont subi la dégénérescence graisseuse. Cette altération existe seulement à ce niveau. Plus loin la fibre musculaire est absolument saine, et ce n'est qu'en certains points que nous la trouvons segmentée.

Dans le *foie* nous trouvons surtout une dégénérescence graisseuse de presque toutes les cellules de chaque lobule, mais il existe une artérite généralisée à tous les petits vaisseaux des espaces et une légère prolifération conjonctive autour des veines et jusque dans les fissures.

Le *rein* offre tous les carractères de la néphrite interstitielle déjà avancée. La prolifération conjonctive est considérable et n'est pas limitée au niveau des glomérules et des vaisseaux, elle s'est étendue entre les tubuli contorti et des prolongements de Ferein et dissocie tous les canalicules en les comprimant. It en est résulté une altération des cellules de revêtement des tubuli qui sont devenues irrégulières, graisseuses et obstruent les calibres. Beaucoup de cylindres hyalins dans les tubes droits.

Dans la *rate* l'artérite est considérable, mais nous ne trouvons pas de prolifération conjonctive.

OBSERVATION III.

Hémiplégie droite. — Broncho-pneumonie (personnelle).
Rhumatisme ancien.

La nommée Schoreider-Dupont, âgée de 53 ans, couturière, entre le 23 octobre 1881 à l'hôpital, salle Legroux, n° 9.

La malade n'accuse aucun antécédent héréditaire, ni diathésique, si ce n'est une attaque de rhumatisme à 25 ans et la chorée à 11 ans. Elle a eu également une pleurésie et une péritonite qui n'ont pas laissé de traces.

En 1879 elle fut atteinte après des maux de tête répétés, mais sans ictus apoplectique, d'une hémiplégie droite sans aphasie. Après quelques mois elle put marcher, mais en fauchant, le bras est resté impotent et la face conserva sa déviation primitive.

A son entrée à l'hôpital elle présente encore une déviation des traits à gauche, une paralysie avec contracture du bras droit et de la jambe du même côté. La parole est facile quoique un peu embarrassée. Mais la malade vient se faire soigner pour des étouffements et des accidents cardiaques d'asystolie qui ont débuté depuis quelques mois. Elle présente en effet un œdème des jambes assez prononcé, puis un peu d'ascite ; de plus elle a la respiration courte et des palpitations violentes.

L'auscultation fait trouver au cœur une insuffisance mitrale avec rétrécissement, dans les poumons des signes d'œdème aux deux bases. Le foie est gros et déborde un peu les côtés. Pas d'albuminurie.

Soumise au régime lacté et à la digitale, les accidents disparaissent, mais ils ont des retours assez fréquents jusqu'au mois de janvier 1882. A cette époque la malade était très amaigrie et ne pouvait quitter son lit. Les jambes étaient enflées, l'ascite avait augmenté et la dypsnée devenait permanente. Elle succombe le 15 mars à des accidents thoraciques de broncho-pneumonie, qui se sont déclarés dans les premiers jours du mois et qui se sont accompagnés d'accidents d'asphyxie qui a été mortelle.

Autopsie. — Dans les poumons nous trouvons des noyaux de broncho-pneumonie au milieu de foyers étendus de splénisation, et de nombreux infarctus superficiels dans le poumon droit. Il y a un peu de liquide dans la plèvre droite. Le foie a tous les caractères du foie cardiaque ; il pèse 1,500 gr., il est dur à la coupe. Calcul dans la vésicule biliaire.

Le rein gauche très petit pèse 50 gr., le droit pèse 150 gr. ; il présentent tous les deux des kystes à leur surface et leur capsule est très adhérente Surface granuleuse.

La rate pèse 70 gr.; elle est dure. Périsplénite. Le péricarde contient environ 500 gr. de liquide. Le cœur est mou, dilaté; il pèse 430 gr. Les artères coronaires sont très athéromateuses; l'orifice mitral présente un orifice qui ne peut admettre que le petit doigt, il est en forme d'entonnoir et très rigide.

Ou trouve un foyer de ramollissement en arrière et à la surface de la première circonvolution frontale gauche, et un foyer profond ayant détruit la capsule interne et une partie du noyau extra-ventriculaire du côté gauche. Dans la moelle il y a des lésions dans le cordon latéral droit. Fibrome utérin volumineux.

Examen microscopique. — Cœur. — Sur des coupes des piliers et de la paroi on voit des foyers de sclérose formés de tissu conjonctif et comprenant dans leur épaisseur des vaisseaux qui ont subi toutes les lésions de l'endopériartérite et dont la lumière est irrégulièrement rétrécie. Les petits vaisseaux sont même tout à fait oblitérés. Le tissu conjonctif développé autour d'eux s'étend entre les faisceaux musculaires qu'il dissocie et qu'il écarte les uns des autres. En certains points on ne trouve que la lésion vàsculaire, mais le plus souvent celle-ci commande un foyer sclérreux.

Les faisceaux musculaires forment des groupes plus ou moins gros ainsi séparés les uns des autres ; mais dans les points les plus malades, ces derniers sont tont à fait isolés et perdus dans la masse conjonctive.

La plupart ont conservé leur structure et quelques-uns seulement offrent par places une dégénérescence graisseuse; elle occupe surtout le centre des fibres sous forme de blocs visibles sur les coupes perpendiculaires au grand axe ; on trouve aussi sur la plupart des fibres musculaires une segmentation suivant les raies d'Eberth.

Reins. — Les lésions de la néphrite interstitielle sont très avancées. Le tissu conjonctif apparaît sur toutes les coupes considérablement développé autour des glomérules et des vaisseaux et de là il s'est étendu dans l'épaisseur de chaque lobule rénal, en dissociant et comprimant tubes contournés et tubes droits. Ces derniers sont très altérés dans leur forme, ils sont comprimés, oblitérés par destruction et dégénerescence de leurs cellules de revêtement. En certains points toutefois le processus est moins avancé et les canalicules moins déformés. L'endo-périartérite n'est pas toujours manifeste, et sur beaucoup de points l'endartère est absolument normale. Nous avons pu suivre le développement de la sclérose jusque dans la substance médullaire.

Foie. — Les espaces interlobulaires sont très nettement dessinés par

une grande abondance de tissu conjonctif qui les sépare les uns des autres et qui s'étend entre eux dans les fissures. La prolifération conjonctive est avancée autour des veines interlobulaires et des vaisseaux artériels qui sont oblitérés pour la plupart et présentent les lésions de l'endopériartérite.

Le tissu conjonctif autour des vaisseaux biliaires est jeune, parsemé de noyaux embryonnaires comme celui des fissures. La paroi des veines centrales des lobules est très épaisse et fibreuse. Beaucoup de cellules ont subi la dégénérescence graisseuse, et de plus les capillaires dans chaque lobule sont considérablement dilatés et remplis de globules rouges.

Rate. — La pulpe est sillonnée de nombreux tractus conjonctifs plus ou moins épais et qui rayonnent autour des vaisseaux dont les parois sont devenues fibreuses.

Les veines ont leurs parois très épaisses, et les artères sont le siège d'une endartérite oblitérante et d'une périartérite considérable.

OBSERVATION IV.

Alcoolisme. — Hémiplégie gauche (personnelle).

Le nommé Riobé, âgé de de 56 ans, carrier, entre le 14 février 1882, à l'hôpital, salle Trousseau, n° 17.

Antécédents héréditaires nuls. Mais le malade accuse lui même des accidents alcooliques et deux attaques antérieures de rhumatisme articulaire. Pas de syphilis.

Il y a un an, ictus apoplectique suivi d'hémiplégie gauche des membres et de la face. Au bout de quatre semaines il est survenu de la contracture du bras puis de la jambe.

A son entrée à l'hôpital il présente en effet une hémiplégie avec contracture des membres du côté gauche, avec exagération des réflexes de ce côté et du côté non paralysé. La sensibilité est intacte. La face est déviée à droite. Les facultés intellectuelles sont très émoussées ; la mémoire surtout est très diminuée.

Les vaisseaux de l'avant-bras sont très athéromateux. Le cœur présente une lésion mitrale qui s'accuse par un souffle ; les battements sont faibles et quelquefois intermittents. Un peu de gêne précordiale, surtout pendant la nuit.

Pendant le mois de mars nous constatons les mêmes phénomènes cardiaques ; le souffle est très léger, les battements cardiaques sourds et in-

termittents sont aussi inégaux ; la gêne précordiale s'accuse et n'existe que d'une façon intermittente. Même exagération des réflexes, surtout du côté contracturé; la contracture s'exagère dans les mouvements provoqués et par ceux du membre sain.

Il survient des eschares, le malade devient gâteux et succombe dans le marasme dans le cours du mois d'avril.

Autopsie. — Dans le cerveau on trouve un foyer de ramollissement au niveau de la partie inférieure et postérieure de la frontale ascendante du côté droit. Pas de foyer profond. Athérome des vaisseaux et de la moelle, sclérose descendante du côté droit dans le cordon latéral. Dans les poumons aux deux bases congestion très intense. Le foie rouge sombre, un peu congestionné, est dur à la coupe. Les reins sont petits ; leur surface est parsemée de kystes et granuleuse lorsqu'on a enlevé les capsules très adhérentes.

Le cœur flasque, mou, est gros ; il pèse 350 grammes. On trouve quelques rugosités au niveau des valvules mitrales, et sur la coupe des piliers et des parois du ventricule gauche quelques îlots blanchâtres irrégulièrement distribués.

L'athérome de l'aorte et des gros vaisseaux est considérable.

Examen microscopique. — *Cœur.* — Sur les coupes des piliers on trouve des îlots rouges de sclérose ; ils sont variables d'étendue et dans leur épaisseur se voient les parois des vaisseaux artériels atteints de périartérite et d'endartérite oblitérante qui modifie le calibre et arrive à l'oblitérer dans les artérioles. Le tissu conjonctif s'étend de ces vaisseaux entre les faisceaux musculaires que l'on trouve par places atteints de dégénérescence graisseuse, quelquefois pigmentaire et qui présentent de nombreuses segmentations.

Reins. — Les caractères de la néphrite interstitielle sont très accentués, surtout dans le rein droit. Dans celui de gauche on trouve la prolifération conjonctive très marquée autour des vaisseaux et des glomérules et quelques irradiations fibreuses entre les tubes contournés, tandis que dans l'autre ces tubes ainsi que les tubes droits de Ferein sont chacun circonscrits par une zone conjonctive assez épaisse, mais dans laquelle on trouve des noyaux embryonnaires qui ne se rencontrent pas au niveau des vaisseaux qui présentent, mais quelques-uns seulement, l'endartérite proliférante.

Foie. — L'artérite est généralisée à toutes les artérioles des espaces qui sont remplis de tissu conjonctif qui enveloppe ces vaisseaux ainsi que les veines et les canaux biliaires qui ne sont pas atteints. Les fissures sont

aussi nettement dessinées pour quelques bandes conjonctives qui séparent les lobules les uns des autres. La veine centrale a des parois un peu épaisses, les cellules hépatiques sont en voie de dégénérescence graisseuse, cette lésion est irrégulièrement distribuée, mais ne porte que sur quelques-unes.

OBSERVATION V.

Alcoolisme. — Broncho-pneumonie tuberculeuse des deux sommets (personnelle).

Le nommé Moreau, âgé de 64 ans, armurier, entre le 14 février 1882 à l'hôpital, salle Trousseau, n° 13.

Alcoolisme avoué et très marqué. Pas de syphilis. Pas d'antécédents héréditaires.

Il tousse depuis deux mois environ, mais depuis quelques jours il est pris de fièvre, de sueurs nocturnes et de dyspnée considérable. A son entrée à l'hôpital on constate en effet une gêne considérable de la respiration avec une toux quinteuse et une expectoration de crachats visqueux et très abondants. Pas d'hémoptysie.

Amaigrissement considérable et fièvre le soir avec sueurs abondantes.

L'examen de la poitrine fait constater dans les deux côtés et aux deux sommets un foyer d'hépatisation avec souffle et râles sous-crépitants et matité ; les vibrations thoraciques sont exagérées et il existe de la bronchophonie. Le foyer est plus étendu à droite qu'à gauche ; dans le reste des poumons, râles fins et râles sibilants.

Le foie déborde les fausses côtes, on sent sa surface irrégulière et granuleuse, il est douloureux à la pression, mais il est facile de s'apercevoir par les poumons qu'il est abaissé et non augmenté de volume. Il existe quelques coliques et un peu de diarrhée.

Les jours suivants les phénomènes pulmonaires s'aggravent; il survient une endopéricardite et bientôt on observe au sommet droit du poumon tous les signes d'une caverne, alors que le gauche reste à l'état d'hépatisation. Le malade meurt le 26 mars.

Autopsie. — On trouve les deux poumons volumineux farcis de tubercules jeunes, une caverne du volume du poing au sommet droit et quelques petites cavernules au sommet gauche. Un peu de liquide dans le péricarde. Le cœur est mou, la valvule mitrale offre quelques végétations fibrineuses très petites et de date récente.

L'abdomen contient environ deux litres de liquide citrin, le foie petit présente une surface irrégulière couverte d'une séreuse épaisse et blanchâtre. Dur à la coupe, il a tout l'aspect d'un foie cirrhotique. Le poids est de 950 grammes. La rate pèse 82 grammes, elle est aussi très petite et très dure à la coupe. Le rein droit pèse 122 grammes et le gauche 118 grammes; ils sont rouges, congestionnés; leur capsule est très adhérente et leur surface granuleuse sans kystes. Rien dans le cerveau. Athérome généralisé.

Examen microscopique. — Cœur. — Le cœur est le siège d'une sclérose énorme ; sur les coupes des piliers et des parois on trouve les faisceaux musculaires isolés les uns des autres et plongés dans une masse de tissu conjonctif qui s'étend dans toute la préparation, mais cependant beaucoup plus abondante en certains endroits.

La plupart des fibres musculaires sont isolées les unes des autres et il existe peu de points où on ne les trouve groupées et formant de petites masses musculaires circonscrites par les travées fibreuses. Les vaisseaux artériels englobés dans le processus fibreux sont le siège d'une endo-périartérite très marquée, et les fibres musculaires ont pour la plupart subi le dégénérescence graisseuse et la segmentation au niveau des raies d'Eberth.

Foie. — On trouve dans le foie les lésions d'une sclérose périveineuse au début; les artérioles ont là comme dans les autres organes, subi la transformation fibreuse de leurs parois ; l'endartérite manque sur quelques-unes. De plus, on trouve une prolifération conjonctive encore jeune autour des veines interlobulaires. Les fibres coujonctives sont en effet infiltrées de quelques noyaux embryonnaires et ces éléments se retrouvent aussi autour des canaux biliaires.

Enfin les fissures sont dessinées par la présence de quelques fibrilles conjonctives et les lobules sont bien limités. Quelques cellules au centre et à la périphérie des lobules ont subi la dégénérescence graisseuse.

Reins. — La sclérose dans le rein est nettement limitée autour des vaisseaux et des glomérules. La périartérite est très manifeste et généralisée, la prolifération conjonctive s'étend autour d'eux, elle a envahi le glomérule et s'étend dans les interstices des tubes contournés, mais ne va pas jusqu'aux tubes droits. Les cellules sont au niveau des points atteints de sclérose en voie de dégénérescence.

Rate. — La pulpe est parsemée et sillonnée de nombreux tractus fibreux épais qui ont pour centre les vaisseaux artériels et veineux ; la périarté-

rite est généralisée, et sur quelques vaisseaux seulement on observe l'endartérite.

OBSERVATION VI.

Sénilité. — Emphysème et bronchite chronique (personnelle).

Le nommé Manouchy (Léonard), âgé de 60 ans, journalier, entre le 3 janvier 1882 à l'hôpital, salle Rostan, nº 5.

Pas d'alcoolisme, pas de syphilis ni de rhumatisme.

Depuis six mois il a des vertiges, il éprouve une grande faiblesse dans les jambes, ne marche qu'en trébuchant et en tremblant. Il n'a jamais eu de convulsions, jamais de perte de connaissance, mais il a la tête lourde et les vertiges très fréquents.

Il se plaint d'uriner souvent la nuit et beaucoup plus que le jour.

On constate à son entrée qu'il est pris d'un tremblement très marqué quand il est debout, il marche comme un homme ivre ; il parle en bredouillant et s'affaisse sur ses jambes au bout de quelque temps. Il présente tous les signes d'une bronchite chronique avec emphysème et une poitrine déformée par le rachitisme.

Les urines sont plus abandantes la nuit que le jour; elles ne contiennent pas d'albumine. Les signes de l'athérome généralisé sont très accentués. Le pouls est lent, un peu irrégulier, et les battements du cœur sourds et inégaux.

Forcé de garder le lit au bout de quelque temps il devient gâteux et succombe à des accidents thoraciques.

Autopsie. — On trouve dans les poumons un emphysème en avant et au sommet; les bases sont congestionnées et présentent quelques noyaux de broncho-pneumonie.

Le cœur pèse 685 grammes ; il est fortement hypertrophié ; les orifices sont normaux et les vaisseaux coronaires sont athéromateux comme l'aorte et les gros vaisseaux. Dans le cerveau on trouve quelques foyers de ramollissements corticaux à la surface des circonvolutions frontales antérieures. Rien dans la profondeur de l'organe ni au niveau des circonvolutions psycho-motrices. La moelle dont le volume est peu considérable n'offre rien d'anormal à l'œil nu.

Les artères sont également très athéromateuse. Le foie pèse 1720 gr., il a une couleur rouge sombre, est dur à la coupe et crie sous le couteau. Périhépatite. La rate pèse 250 gr.; elle est dure et résistante à la coupe. Péri-

splénite. Les reins sont rouges, leur capsule est adhérente et leur surface granuleuse présente quelques kystes.

Examen microscopique. — Cœur. — On trouve dans le cœur une sclérose sous forme d'îlots isolés et dans l'épaisseur desquels sont les vaisseaux dont quelques petits sont oblitérés par la prolifération conjonctive. La périartérite est ordinaire, l'endartérite manque souvent. Les faisceaux musculaires, dans les points où on les trouve isolés et perdus dans la masse fibreuse, sont en voie de dégénérescence graisseuse et offrent ainsi quelques segmentations. La dégénérescence pigmentaire est considérable.

Foie. — Les lésions sont surtout limitées au niveau des artérioles qui présentent les lésions de la périartérite ; le tissu conjonctif interlobulaire est en prolifération autour des vaisseaux ; les noyaux sont abondants surtout autour des vaisseaux biliaires et dans les fissures où l'on trouve aussi des fibrilles conjonctives. La dégénérescence graisseuse des cellules est considérable.

Rate. — La sclérose est plus avancée que dans le foie ; de nombreux tractus fibreux sillonnent la pulpe dans tous les sens; la périartérite est généralisée à tous les vaisseaux.

Reins. — La sclérose très avancée s'étend des vaisseaux et des glomérules entre les tubes contournés et les tubes droits. La périartérite est étendue à tous les vaisseaux, rarement il existe de l'endartérite. La dégénérescence graisseuse des cellules est considérable dans les points où la sclérose est très avancée, elle manque en certains autres où elle est peu marquée.

Moelle. — Les artères de la pie-mère et de la moelle elle-même ont leurs parois fibreuses, épaissies, mais jamais nous n'avons observé d'endartérite. De chacun des vaisseaux partent des travées fibreuses; épaissies qui rayonnent dans tous les sens, formant de véritables loges, qui circonscrivent des îlots de fibres nerveuses. Ces derniers sont également divisés et subdivisés en îlots plus petits par des travées fibreuses qui ont toutes une même origine vasculaire. La distribution de cette sclérose est très irrégulière ; elle est surtout marquée au niveau des cordons latéraux et antérieurs ; mais elle est cependant étendue à toute la moelle.

Même abondance de tissu conjonctif dans la substance grise ; les cellules petites, ratatinées, sont contenues dans des espaces plus larges que leur volumes, autour d'elles le tissu est dense, fibrillaire; les vaisseaux sont également atteints de périartérite.

OBSERVATION VII.

Syphilis. — Pacchyméningite cervico-dorsale (personnelle).

La nommée Ledanseur, âgée de 56 ans, ménagère, entre le 18 janvier 1881 à l'hôpital, salle Monneret, nº 27.

Antécédents nombreux de scrofule et surtout de syphilis; il y a six mois elle avait encore des gommes au niveau du cuir chevelu; ces gommes se sont ulcérées et il en reste des traces évidentes actuellement. Il y a deux ans il est survenu une paraplégie subite sans douleurs, sans raideur, elle a disparu sous l'influence du traitement spécifique. Mais au bout d'un an elle est reprise d'accidents de paralysie qui cette fois se développent lentement et la forcent de nouveau à garder le lit. Deux mois après cette seconde paraplégie il est survenu de la contracture et cette contracture s'est accompagnée de douleurs très vives qui sont presque continuelles.

Actuellement elle a les membres inférieurs en flexion et contracturés ; les douleurs y reviennent par accès et quand on lui touche les membres, elle souffre aussi dans la région cervico-dorsale. Il survient aussi par moments des crampes très douloureuses et qui durent quelques minutes.

Depuis quelques mois elle a été prise des mêmes douleurs dans les membres supérieurs ; ceux-ci sont aussi dans la flexion et contracturés ainsi que les doigts des deux mains. La sensibilité est modifiée, l'hyperesthésie est généralisée.

La malade est gâteuse depuis quelque temps, elle à des eschares au sacrum et aux talons, amaigrissement considérable. Un peu de gêne précordiale intermittente, les battements du cœur sont sourds, lents et parfois à peine perceptibles. Polyurie nocturne sans albuminurie.

Au bout de quelques jours la malade a du muguet, elle cachectise de plus en plus et succombe dans le marasme.

Autopsie. — On trouve beaucoup de liquide dans le canal rachidien, mais rien d'anormal sur le rachis. Les méninges rachidiennes au niveau de la région cervico-dorsale sont adhérentes entre elles, épaisses, et sont devenues fibreuses; l'épaisseur est dans le point le plus malade de près d'un centimètre.

Dans la moelle on voit à l'œil nu la sclérose des cordons de Goll au-dessus de la lésion et une sclérose bilatérale des cordons latéraux au-

dessous. Les méninges cérébrales sont épaisses, blanchâtres ; les vaisseaux sont très athéromateux et on ne trouve aucune lésion dans l'épaisseur de la pulpe cérébrale. Le foie pèse 1100 gr.; il a tous les caractères du foie gras, mais il est dur et résistant à la coupe. Les reins sont petits, leur capsule est très adhérente, la surface présente quelques kystes. La rate est petite et dure à la coupe. Le cœur petit, flasque, sans lésions valvulaires, présente quelques plaques laiteuses sur la face antérieure.

Examen microscopique.— Cœur. — Sclérose en îlots et assez irrégulière dans sa distribution. Les vaisseaux compris dans la masse scléreuse sont presque oblitérés pour la plupart et sont atteints d'endo-périartérite. A côté de foyers très larges on en trouve quelques-uns en voie de formation. Les fibres musculaires sont en voie de dégénérescence graisseuse au niveau des îlots de sclérose; en outre elles sont parsemées de grains pigmentaires et beaucoup présentent des segmentations.

Foie. — Les lobules hépatiques sont nettement dessinés ; les espaces interlobulaires élargis ainsi que les fissures sont remplis de tissu conjonctif qui contient quelques noyaux embryonnaires et dans lequel sont plongés les vaisseaux.

La périartérite existe sur toutes les artérioles. Dilatation marquée des capillaires intra-lobulaires et dégénérescence graisseuse des cellules disséminée d'une façon irrégulière.

Reins. — La néphrite scléreuse est très avancée, et le tissu conjonctif se trouve partout autour des vaisseaux, des glomérules et des tubes droits et contournés. En certains points cependant le processus est moins avancé et ne se trouve qu'à sa première phase de développement. Dans ces derniers points la prolifération conjonctive n'a eu lieu qu'au niveau des glomérules et des vaisseaux dont quelques-uns sont oblitérés, mais la plupart ont conservé un certain calibre et ne présentent que la périartérite. Les tubes sont atteints par le processus fibreux à ce niveau. Leurs cellules sont altérées dans quelques points seulement, mais là où la sclérose est avancée elles le sont très fortement.

Rate. — On ne trouve dans la rate que les lésions vasculaires des vaisseaux artériels.

OBSERVATION VIII.

Ataxie locomotrice progressive et insuffisance aortique. — Syphilis (personnelle .

La nommée Rollin, âgée de 51 ans, entre le 11 février 1882 à l'hôpital Laënnec, salle Monneret, n° 27.

Antécédents héréditaires nuls. Syphilis ancienne avérée. Début de l'ataxie par des douleurs fulgurantes, il y a douze ans ; puis surviennent tout d'un coup du strabisme et de la diplopie, le strabisme a disparu, mais la vue a baissé de plus en plus, et elle a une cécité presque complète. En 1870 les troubles moteurs se montrent dans les jambes, l'incoordination s'accentue, les douleurs persistent, puis passent dans les membres supérieurs. Bientôt ces derniers deviennent impotents, elle ne peut plus travailler et enfin les troubles de la marche la forcent à garder le lit.

Lorsqu'on l'examine on constate l'incoordination de tous les membres, elle ne peut marcher, elle a toujours des douleurs, une abolition complète des réflexes, la perte de la sensibilité au toucher seulement, et au cœur un souffle d'insuffisance aortique avec signes d'athérome généralisé.

Elle succombe le 21 février à des accidents pulmonaires.

Autopsie. — Rien d'anormal dans le cerveau ; les vaisseaux sont très athéromateux, sclérose des cordons postérieurs dans toute la hauteur de la moelle.

Les poumons sont congestionnés aux deux bases, et quelques foyers de broncho-pneumonie; les sommets sont indurés et présentent des foyers d'hépatisation grise multiples et tuberculeux. Le cœur est flasque et volumineux, il pèse 450 grammes. L'orifice aortique est dilaté, les valvules en sont ratatinées et rugueuses; l'aorte est semée de plaques d'athérome. Rien à la mitrale. Les reins sont petits, leur capsule adhère fortement à la surface et celle-ci est granuleuse et offre quelques kystes. Le foie pèse 1150 grammes il est dur à la conpe, lisse et très congestionné.

Examen microscopique. — *Cœur.* — La prolifération conjonctive est très étendue et offre son maximum de développement au pourtour des vaisseaux artériels. Ceux-ci sont diminués dans leur calibre, celui-ci est quelquefois réduit à une fente; il y a endo-périartérite. Le tissu conjonctif est étenau dans l'épaisseur des faisceaux musculaires et à ce niveau ces derniers, isolés les uns des autres, sont par place atteints de dégénérescence graisseuse, sur la plupart on trouve des grains pigmentaires et des segmentations.

Foie. — Ce qui frappe d'abord c'est une énorme dilatation des capillaires sanguins dans l'épaisseur des lobules. Les cellules ne sont nullement altérées ni au centre ni à la périphérie. Les espaces interlobulaires sont remplis de tissu conjonctif qui s'étend dans les fissures, et qui est en voie de prolifération autour des veines et des canaux biliaires. L'artérite s'y observe également.

Rate. — De nombreuses travées fibreuses sillonnent le tissu splénique, l'artérite est généralisée et les parois veineuses sont englobées dans les tractus fibreux.

Reins. — Sclérose encore peu avancée. Elle se rencontre autour des vaisseaux et des glomérules seulement et dans quelques points seulement nous la trouvons autour des tubes droits de Ferein. A ce niveau seulement les fibres de tissu conjonctif sont semées de noyaux embryonnaires. Les cellules des tubes sont à peine altérées et quelques-unes seulement ont subi la dégénérescence graisseuse. Même dilatation des capillaires que dans le foie.

OBSERVATION IX.

Sénilité. — Athérome (personnelle).

La nommée Saivre (Adélaïde), âgée de 85 ans, entre le 15 janvier 1882 à l'hôpital, salle Monneret, n° 17.

Jusqu'à cette époque la malade à joui d'une bonne santé, mais depuis quelques jours il est survenu une grande faiblesse, elle a fait une chute et s'est fracturé le col du fémur droit. A l'hôpital on constate tous les signes de cette fracture : douleurs locales, abduction, raccourcissement apparent.

Signes d'athérome très prononcés : cercle sénile, troubles visuels et auditifs, artères dures et rigides. Le cœur a des battements sourds, lents et un peu irréguliers ; la malade se plaint de dyspnée et de gêne précordiale ; elle accuse aussi de la polyurie nocturne et des mictions plus fréquentes pendant la nuit. Pas d'albuminurie.

Forcée de garder le lit il survient des eschares, un œdème des jambes et une pneumonie hypostatique, elle meurt le 12 février.

Autopsie. — Athérome considérable des vaisseaux cérébraux ; pas de foyers corticaux ni centraux. Un peu de liquide dans les ventricules. Rien d'appréciable à l'œil nu dans la moelle. Les reins sont petits, semés à leur surface de kystes nombreux ; la surface est granuleuse et la capsule

adhérente. La rate petite, dure, pèse 90 gr. Le foie pèse 910 gr., il est dur; sa surface est irrégulière et les coupes offrent une multitude de petites granulations qui font saillie. Les poumons sont fortement congestionnés aux deux bases. Le cœur petit, mou, flasque pèse 250 gr., il n'existe pas de lésions valvulaires. Athérome de l'aorte et des gros vaisseaux.

Examen microscopique. — Cœur. — Les coupes des piliers montrent la lésion scléreuse étendue à toute l'épaisseur de ces piliers, mais elle est disposée sans ordre et prédomine en certains points où sont les vaisseaux qui sont déformés, dont le calibre irrégulier est très réduit par l'endo-périartérite. Ces vaisseaux sont le point de départ de nombreuses travées fibreuses qui se portent dans toutes les directions et vont dissocier, comprimer et altérer les fibres musculaires. Ces dernières sont en quelques points atteintes par la dégénérescence graisseuse, mais ce que l'on observe surtout, c'est la dégénérescence pigmentaire et les segmentations.

Foie. — Les lobules sont nettement délimités, et cependant il n'y a pas trace de tissu conjonctif dans les fissures, mais il est abondant dans les espaces surtout autour des vaisseaux veineux où il est dense et fibreux. On trouve quelques noyaux autour des canaux biliaires ; l'artérite est généralisée. Un peu de dégénérescence graisseuse, mais peu marquée.

Reins. — La sclérose est considérable autour de tous les éléments du lobule rénal. La périartérite est très marquée et dans tous les points les tubes droits et contournés sont séparés les uns des autres par du tissu conjonctif. Les cellules ont subi partout la dégénérescence granulo-graisseuse.

Rate. — La pulpe splénique est sillonnée de travées fibreuses épaisses et qui rayonnent autour des vaisseaux dont les parois sont fibreuses et le calibre très diminué.

OBSERVATION X.

Alcoolisme. — Ataxie locomotrice progressive (personnelle).

La nommée Berson (Jeanne), âgée de 48 ans, ménagère, entre le 21 mai 1880 à l'hôpital, salle Monneret, n° 22. Alcoolisme avoué.

La maladie débuta en 1878 par du strabisme, de la diplopie et une diminution de l'acuité visuelle. Au bout de quelques mois ces accidents ont disparu, puis elle vit survenir de l'incoordination des membres inférieurs

avec des douleurs en ceinture et fulgurantes et des troubles de la sensibilité.

Elle reste près d'un an à l'hôpital Tenon, et elle en sort sans être améliorée ; puis entre à Laënnec avec tous les signes d'une ataxie classique.

Outre ces symptômes elle présente des crises gastriques avec vomissements. Les battements du cœur sourds et lents ; on trouve quelquefois des irrégularités. Les vaisseaux sont très athéromateux.

Au mois de mars 1882 elle va s'affaiblissant, les crises gastriques sont fréquentes et la malade se plaint de temps à autre d'être oppressée et pourtant elle ne présente aucun accident pulmonaire. Ce n'est que quelques jours plus tard qu'elle présente des lésions pulmonaires limitées au sommet, puis survient du muguet et la mort le 25 mars 1882.

Autopsie. — Le cœur est petit, très atrophié; il pèse 230 gr. Pas de lésions valvulaires. Athérome de l'aorte et des gros vaisseaux. Le foie pèse 1,630 gr.; il est dur, résistant à la coupe et offre une coloration marbrée sur les coupes. La rate est normale comme volume, mais résistante à la coupe. Les reins sont petits, rouges ; la capsule est adhérente, la surface est granuleuse, mais sans kystes. Congestion intense des poumons aux deux bases, avec quelques noyaux de tuberculose aux deux sommets.

Examen microscopique. — *Cœur.* — Ce qui frappe, c'est la diminution du calibre des vaisseaux, l'épaisseur de leurs parois et l'endo-périartérite considérable à leur niveau. Il existe autour d'eux une prolifération conjonctive très étendue sur quelques points, tandis qu'elle est peu développée sur d'autres. Les faisceaux musculaires qui sont plongés dans la masse fibreuse sont en voie de dégénérescence graisseuse et chargés de grains pigmentaires comme ceux des autres parties. La segmentation des fibres est aussi très marquée.

Foie. — Légère sclérose interlobulaire. Le tissu conjonctif offre quelques noyaux embryonnaires dans son épaisseur surtout autour des canaux biliaires et des veines. L'endo-périartérite est généralisée, et beaucoup de cellules hépatiques ont subi la dégénérescence graisseuse.

Reins. — La sclérose est tout à fait limitée autour des vaisseaux et des glomérules. Sur aucun point elle n'existe entre les tubuli, tandis que les artères ont des parois épaisses, fibreuses, et qu'elles ont leur calibre plus ou moins diminué ; les glomérules offrent également la transformation fibreuse, surtout au niveau du paquet vasculaire. Sur beaucoup de points ce dernier est couvert de nombreux noyaux ronds alors que quelques-uns seulement s'observent à la face interne de la capsule. Les cellules des

tubuli sont peu altérées, elles sont confondues entre elles, un peu granuleuses, mais nous n'avons pas observé de dégénération graisseuse.

Rate. — Celle-ci est entourée d'une zone fibreuse très épaisse qui envoie quelques prolongements fibreux dans son épaisseur; les vaisseaux présentent les lésions de l'endo-périartérite.

OBSERVATION XI.

Alcoolisme. — Monoplégie brachiale droite; épilepsie jacksonnienne (personnelle).

Le nommé Arion (Léon), âgé de 48 ans, ébéniste, entre le 19 juillet 1880 à l'hôpital, salle Trousseau, nº 16. Alcoolisme avoué.

A partir du mois de septembre 1870 il est pris de manifestations épileptiformes limitées au côté droit. Le bras droit devient paralysé, mais il présente de la contracture qui augmente et qui après avoir été intermittente devient permanente. Depuis cette époque il a de temps en temps des accidents épileptiformes limités au côté droit; et dans l'intervalle des attaques il présente un peu de mal de tête avec une gêne de la parole assez marquée.

Le bras seul est contracturé, les doigts sont fléchis, le coude est dans l'extension, les autres membres n'ont rien. Hypertrophie du cœur et gêne précordiale marquée.

Il meurt subitement le 2 février 1882, dans un de ces accès épileptiformes.

Autopsie. — Le cerveau offre un foyer de ramollissement profond au niveau de la pariétale ascendante à gauche, il empiète un peu sur la circonvolution frontale en haut. Rien dans l'hémisphère droit. Un peu de liquide dans les ventricules. Dans la moelle, sclérose descendante du cordon latéral droit, limitée à la région cervico-dorsale.

Les reins ont leur surface couverte de kystes, leur capsule est très adhérente et leur surface granuleuse.

Le cœur énorme pèse 670 grammes. Légère insuffisance mitrale, par ratatinement des valvules; rien à l'orifice aortique, mais plaques d'athérome dans l'aorte et les gros vaisseaux. Le foie est rouge sombre et gros; il est aussi très dur à la coupe, comme la rate, qui est petite et pèse 70 grammes.

Examen microscopique. — *Cœur.* — On trouve dans les piliers et les parois des îlots irréguliers et assez étendus de sclérose qui sont développés autour des vaisseaux artériels dont le calibre est diminué et même oblitéré

et réduit à une fente. L'endo-périartérite est généralisée. Les faisceaux musculaires sont couverts de grains pigmentaires, et par places en voie de dégénération graisseuse; il y a aussi des segmentations.

Foie. — Les capillaires du foie sont très dilatés et remplis de globules rouges ; les cellules hépatiques ont la plupart subi la dégénérescence graisseuse. Au niveau des espaces interlobulaires il y a beaucoup de tissu conjonctif avec infiltration embryonnaire qui indique sa prolifération ; on voit quelques fibrilles dans les fissures. L'artérite est généralisée à toutes les artérioles, et les veines intralobulaires sont dilatées et ont des parois très épaisses.

Reins. — Néphrite interstitielle très avancée ; la prolifération conjonctive est étendue aux tubuli qu'elle sépare les uns des autres et qu'elle déforme.

Les cellules des tubuli sont en beaucoup de points en voie de dégénérescence graisseuse, surtout dans les tubes contournés. Périartérite considérable, et congestion intense des petits vaisseaux dilatés et remplis de sang.

Rate. — Nombreuses travées conjonctives épaisses dans la rate, qui rayonnent autour des vaisseaux et semblent se developper autour d'eux. Les artères sont la plupart atteintes d'endo-périartérite.

OBSERVATION XII.

Sénilité. — Hémiplégie droite avec épithélioma des lèvres (personnelle).

Le nommé Goupy, âgé de 62 ans, peintre, entre le 26 juillet 1881 à l'hôpital, salle Rostan, n° 15. Pas d'alcoolisme ni de syphilis.

A son entrée on lui trouve une hémiplégie droite avec contracture, la face est intacte. La contracture s'est développée un mois environ après le début de la paralysie, qui a été subite avec perte de connaissance. La sensibilité est presque complètement abolie dans tout le côté paralysé ; les réflexes sont aussi exagérés surtout aux bras.

Léger souffle à la pointe du cœur et rudesse des bruits de la base; accès de dypsnée et de gêne précordiale quelquefois très marquée, polyurie nocturne.

Avant d'entrer à l'hôpital il avait été opéré d'un cancer des lèvres qui a récidivé et a envahi tout le menton. Cette tumeur ulcérée laissé écouler un pus fétide qui l'affaiblit beaucoup. Pas traces de saturnisme.

Le malade succombe le 28 janvier 1882.

Autopsie. — Un peu d'épaississement des méninges. Hémorrhagie du cervelet,au niveau de la partie moyenne du pédoncule cérébelleux gauche. Ancien foyer au niveau du noyau lenticulaire qui n'empiète pas sur la capsule interne. Du même côté gauche, second foyer ancien au niveau de la capsule externe et dans l'épaisseur du noyau extra-ventriculaire. Dégénération secondaire du cordon latéral droit.

Reins petits ; kystes à leur surface ; la capsule est très adhérente et leur surface granuleuse ; dilatation des calices du bassinet avec atrophie du rein droit.

Rate blanche et dure. Foie gras et gros, il pèse 1580 grammes, il est dur à la coupe. Emphysème pulmonaire. Cœur volumineux, 480 grammes. Pas de lésions valvulaires. Athérome.

Examen microscopique. — *Cœur.* — Dans les piliers et dans les parois ventriculaires la sclérose est assez étendue ; cette lésion a pour point de départ les lésions vasculaires qui sont généralisées et qui consistent en une endo-périartérite. Quelques petites branches ont leur calibre réduit à une fente et tout autour d'eux s'étend le tissu conjonctif qui va dissocier en certains points les faisceaux musculaires. La dégénérescence graisseuse est limitée au centre des fibres musculaires, et n'existe que sur certains points, tandis que la dégénérescence pigmentaire est généralisée. De nombreuses segmentations s'observent également.

Foie. — Ce qui frappe tout d'abord en examinant des coupes de foie, c'est la dégénérescence graisseuse qui a porté sur les deux tiers des cellules dans chaque lobule. Ces derniers sont bien séparés les uns des autres par une prolifération conjonctive qui s'étend des espaces dans les fissures.Les fibres de tissu conjonctif sont parsemées de quelques noyaux, surtout au niveau des vaisseaux biliaires.

L'endo-périartérite est généralisée. Les parois des veines centrales des lobules sont épaisses et envoient quelques travées fibreuses dans l'épaisseur du lobule vers la périphérie.

Reins. — Les coupes du rein montrent les caractères de la néphrite interstitielle. La prolifération conjonctive s'étend entre les tubuli et autour des vaisseaux et des glomérules. Le tissu conjonctif est très abondant et comprime fortement les tubuli ; entre ces derniers les fibrilles sont semées de noyaux embryonnaires abondants ; le processus est en voie de développement, tandis qu'autour des vaisseaux et des glomérules on ne retrouve plus ces éléments, et le tissu conjonctif offre l'aspect rétracté. La périartérite et l'endartérite oblitérante sont très accusées. La dégénérescence granulo-graisseuse des cellules, très irrégulière, se rencontre

dans tous les points. La sclérose s'observe nettement jusque dans la substance pyramidale, de même que l'artérite.

Rate. — La sclérose est considérable; elle est surtout développée autour des vaisseaux dont les parois sont devenues fibreuses et dont le calibre est plus ou moins déformé et diminué. De ces vaisseaux partent de grosses travées conjonctives qui s'étendent dans tous les sens et sillonnent la pulpe splénique.

OBSERVATION XIII.

Sénilité. — Aphasie. — Rupture du cœur (personnelle).

La nommée Touronet (Catherine), âgée de 74 ans, entre le 15 janvier 1881 à l'hôpital, salle Legroux, n° 19.

Nous trouvons cette malade atteinte d'une aphasie complète, absolue. Elle ne pouvait que répéter les mots dits devant elle, comme un écho. Cette aphasie est survenue sans ictus apoplectique et lentement. Elle n'éprouvait en dehors de cela aucun malaise, mais par instant elle se plaignait de gêne à la région précordiale et les battements du cœur étaient faibles et sourds.

Quelques jours avant sa mort elle est prise d'accidents gastriques qui provoquent de nombreux efforts de vomissements et qui provoquent une syncope mortelle le 20 janvier.

Autopsie. — Les vaisseaux de la pie-mère rachidienne présentent des varicosités considérables en quelques points; sur des coupes à l'état frais les substances grise et blanche ne paraissent pas altérées. Sur la face antérieure du bulbe il existe une pigmentation qui ne se trouve qu'à la naissance de la région cervicale. Dans la moitié gauche le bulbe est également atrophié tandis que la moitié droite semble augmentée de volume. Dans l'hémisphère cérébral droit il n'existe rien d'anormal; dans le gauche on trouve au niveau du pied de la troisième circonvolution frontale gauche un ancien foyer de ramollissement déprimé, jaunâtre, avec adhérences des méninges. Les méninges sont très épaisses, et la pie-mère est partout adhérente au cerveau. Les poumons sont simplement congestionnés. Le péricarde très distendu, bleuâtre, contient une grande quantité de sang noir en caillots et en liquide; le poids du sang est de 387 gr. Le cœur surchargé de graisse présente sur la face antérieure du ventricule gauche quatre éraillures dont deux ont 3 à 4 cent. de longeur, et par laquelle le sang s'est épanché dans le péricarde.

Les artères coronairés disséquées le plus loin possible sont athéromateuses, et la coronaire gauche est oblitérée par un caillot. Sur une coupe faite au niveau des éraillures comprenant toute l'épaisseur du cœur on n'en trouve qu'une qui aille jusque dans la cavité ventriculaire, les autres sont peu profondes. A leur niveau le sang coagulé se poursuit jusque dans la fente qui lui a donné passage. Le muscle est flasque, jaunâtre. Pas de lésions valvulaires. Il pèse 230 gr. Athérome de l'aorte et des gros vaisseaux, jusque dans les vaisseaux de l'encéphale et périphériques.

La rate petite est dure et très résistante à la coupe. Il en est de même du foie qui est petit, irrégulier à sa surface et granuleux à la coupe. Les reins petits, semés de kystes, la capsule est très adhérente et la surface granuleuse.

Examen microscopique. — Cœur. — La sclérose est peu avancée, il est vrai, mais se reconnaît très facilement. Ce sont des traînées fibreuses, plus ou moins épaisses et étendues qui se dirigent dans tout les sens et qui sont surtout développées autour des vaisseaux. Ces derniers ont leur lumière presque obstruée par une endartérite proliférante et les parois se confondent avec le tissu conjonctif en voie de prolifération. On trouve aussi quelques vésicules graisseuses dans leur épaisseur, mais la graisse existe surtout dans l'épaisseur des fibres musculaires, mais par places seulement. La plupart présentent à leur surface des grains pigmentaires, enfin de nombreuses segmentations existent au niveau des raies scalaliformes d'Eberth.

Reins. — La néphrite interstitielle est assez avancée, on trouve dans les lobules du rein une grande abondance de tissu conjonctif entre les tubuli recti et contorti, de même qu'au niveau des glomérules et des vaisseaux. Les parois vasculaires sont confondues avec le tissu scléreux, et l'endartère a proliféré de façon à diminuer leur calibre sur la plupart d'entre eux. A leur niveau ainsi qu'autour des glomérules, il est fibrillaire et ne contient pas de noyaux embryonnaires, tandis qu'au niveau des tubuli il en est infiltré; à ce niveau le processus est tout à fait jeune et beaucoup moins ancien qu'autour des vaisseaux et des glomérules. Les cellules des tubuli ainsi comprimés et dissociés sont en voie de dégénérescence graisseuse, surtout dans les points les plus sclérosés.

Foie. — Dégénerescence graisseuse distribuée irrégulièrement dans le lobule, et prolifération conjonctive dans les espaces. Le tissu conjonctif contient quelques noyaux embryonnaires surtout autour des veines et des parois des canaux biliaires ; le tissu conjonctif ne s'est pas développé dans les fissures ; l'artérite est généralisée.

Rate. — La rate contient d'énormes travées fibreuses distribuées irrégulièrement et qui sont épaisses surtout autour des vaisseaux ; les artères sont atteintes d'endo-périartérite très prononcée.

Moelle. — Le tissu conjonctif existe en grande quantité dans la moelle, il est surtout visible dans la substance blanche où les vaisseaux artériels épaissis dans leurs parois sont très appréciables et sont le point de départ des travées conjonctives qui sillonnent la substance dans tous les sens, et forment de petites loges très nombreuses dans lesquelles sont compris les tubes nerveux. La sclérose est surtout accusée à la périphérie de la substance blanche et en quelques points des cordons postérieurs.

OBSERVATION XIV.

Rhumatisme. — Affection cardiaque (personnelle).

La nommée Girard (Marie), âgée de 45 ans, entre le 18 mars 1880, à l'hôpital, salle Monneret, n° 24.

Cette malade a subi plusieurs atteintes de rhumatisme, et est entrée à l'hôpital pour des accidents asystoliques qui ont été améliorés, et qui ont eu des reprises fréquentes. On vit surtout se développer à la suite de l'insuffisance mitrale une insuffisance tricuspide avec battements hépatiques, pouls veineux, et congestion du foie et des reins. Un mois ou deux avant sa mort elle présente des troubles cérébraux caractérisés par des hallucinations de la vue et de l'ouïe et par des idées de persécution. Elle mourut le 18 mai 1882.

Autopsie. — Dans le cerveau on trouve une infiltration gélatiniforme de couleur rosée dans le tissu cellulaire sous-arachnoïdien aussi bien à la base qu'à la convexité. Les vaisseaux pie-mériens sont très dilatés et remplis de sang noir. La substance cérébrale est pâle, et ne présente aucune lésion appréciable. Même aspect au niveau de la moelle.

Liquide abondant dans la cavité péritonéale ; la veine cave inférieure est très dilatée. Le foie est énorme, il pèse 2,270 gr., il est dur à la coupe, il a l'aspect du foie cardiaque, et les veines sus-hépatiques sont très dilatées. La rate est dure et scléreuse. Les poumons sont fortement congestionnés. Le cœur est très hypertrophié; mais les parois sont molles et flasques, le ventricule droit est très dilaté. Dilatation des orifices mitral et tricuspide avec végétations et rétraction des valvules. L'orifice mitral forme un véritable entonnoir fibreux; l'orifice aortique est sain ; plaques d'athérome dans l'aorte, les gros vaisseaux.

Examen microscopique. — Cœur.— La sclérose est très abondante dans le cœur, surtout dans les piliers. Elle se présente sous forme de foyers séparés les uns des autres et ces îlots ont pour centre d'évolution les vaisseaux qui sont pour la plupart atteints d'endo-périartérite et dont la lumière est réduite à une fente. Ces foyers scléreux sont plus ou moins gros et les fibres musculaires sont pour la plupart à leur niveau en voie de dégénération graisseuse. La séreuse présente aussi un notable épaississement fibreux.

Reins. — Néphrite interstitielle très avancée avec prolifération conjonctive disséminée dans tous les points de chaque lobule rénal. Mais le processus est beaucoup plus jeune autour des tubuli qu'autour des glomérules et des vaisseaux, car on y trouve beaucoup d'éléments ronds embryonnaires qui ne se rencontrent pas au niveau des autres points. L'endo-périartérite est considérable.

Foie. — Ce qui frappe, c'est une dilatation énorme des veines intralobulaires et des capillaires de chaque lobule; les cellules sont normales et quelques-unes seulement sont graisseuses. Autour de la veine interlobulaire existe une prolifération conjonctive considérable, et une grande abondance de noyaux sont perdus au milieu du tissu fibreux. L'endo-périartérite est généralisée, et le tissu conjonctif s'étend jusque dans les fissures. La prolifération manque absolument autour des veines centrales des lobules.

Rate. — Sclérose considérable caractérisée par des travées fibreuses plus ou moins épaisses qui sillonnent la pulpe. — Endo-périartérite très intense.

OBSERVATION XV.

Athérome et alcoolisme (observation due à l'obligeance de mon excellent ami Leloir).

Le nommé X..., entré dans le service de M. Raynaud à l'hôpital de la Charité en 1880, et, âgé de 50 ans, offre tous les signes d'une cirrhose atrophique d'origine alcoolique.

Le foie est petit, les veines sous-cutanées de l'abdomen sont dilatées, et il existe une ascite notable. Il présente, en outre, des accidents en rapport avec un emphysème pulmonaire, et de plus, les battements du cœur sont faibles, sourds, lents, sans irrégularités.—Pendant les derniers mois de sa maladie, il a présenté un peu de polyurie nocturne et un peu d'albumine. Il a succombé dans le marasme.

Autopsie. — Le foie offre tous les caractères du foie cirrhotique; il est petit, irrégulier à sa surface et granuleux sur les coupes. Les reins sont petits, présentent quelques kystes à leur surface, leur capsule est très adhérente et la surface est granuleuse. — La rate est petite, dense; il y a de la périsplénite.

Le cœur est pâle, un peu dilaté et résistant à la coupe, alors que dans sa totalité il est flasque. Pas de lésions valvulaires. — Un peu de graisse autour des vaisseaux à la surface et quelques plaques laiteuses.

Les poumons sont emphysémateux.

Examen microscopique. — *Cœur.* — Sur les coupes on est frappé de la diminution de volume des masses musculaires et de la grande abondance du tissu fibreux. D'une façon générale, il y a sclérose du myocarde et cette sclérose a envahi le muscle de façon à englober dans de véritables loges des groupes de faisceaux musculaires. Dans le tissu conjonctif ainsi développé se voient les coupes des vaisseaux dont les lumières sont très réduites par l'endo-périartérite et c'est autour d'eux que s'est faite la prolifération.

Les faisceaux musculaires sont séparés les uns des autres et dissociés par le tissu de nouvelle formation, mais cette dissociation des fibres musculaires n'existe qu'en certains points. C'est à ce niveau, également, que l'on trouve une dégénérescence graisseuse; ailleurs les fibres ont conservé leur striation et sont absolument normales. L'atrophie existe aussi, mais elle est irrégulière du reste comme la dégénérescence graisseuse.

Dans le *foie*, on observe tous les caractères d'une cirrhose périveineuse au début. La prolifération conjonctive est considérable autour des veines interlobulaires et de là s'étend dans les fissures, mais elle ne va jamais jusqu'à circonscrire un lobule complètement. Les noyaux sont en quantité considérable et tendent à dissocier la périphérie du lobule. Dans cette masse en voie de prolifération on trouve les canaux biliaires et les vaisseaux artériels dont les parois sont confondues avec le tissu ambiant. Les veines centrales des lobules ne sont pas le siège de la prolifération conjonctive, les capillaires de chaque lobule sont très dilatés et remplis de globules rouges.

Reins. — La néphrite interstitielle est absolument classique, il y a prolifération conjonctive autour des vaisseaux, des glomérules, des tubuli. Mais là comme dans le foie le processus est beaucoup plus jeune que dans le cœur; car le tissu conjonctif abonde en éléments embryonnaires.

OBSERVATION XVI.

Intoxication saturnine chronique (observation due à l'obligeance de mon collègue et ami Barbe).

Le nommé X..., peintre, entre le 12 juin 1882 dans le service de M. Legroux à l'hôpital Laënnec, salle Grisolle n° 4.

Il a eu plusieurs coliques de plomb et il entre en proie à une nouvelle attaque qui est excessivement douloureuse. La constipation résiste pendant plusieurs jours à tous les moyens, on a recours à l'électrisation et à des lavements d'eau de Seltz qui amènent des évacuations copieuses. Les jours suivants le malade présente des attaques convulsives et son urine contient beaucoup d'albumine. On lui donne du chloral, mais les accidents se poursuivirent et il succombe le 18 juin.

Autopsie. — L'intestin ne présente rien d'anormal. Le foie est petit, dur à la coupe, les reins sont petits, semés de kystes à leur surface et très granuleux. Le cœur est hypertrophié sans lésions valvulaires. Œdème cérébral.

Examen microscopique. — Cœur. Sur des coupes de piliers du cœur des bandes fibreuses les unes très épaisses, les autres très minces qui sont distribuées d'une façon irrégulière dans la coupe et qui sont surtout épaisses au niveau des vaisseaux qui sont devenus fibreux et dont les lumières sont plus ou moins diminuées. Les fibres musculaires sont en partie en voie de dégénérescence graisseuse et pigmentaire.

Reins. — La néphrite interstitielle est très avancée et le tissu conjonctif est très abondant et absolument scléreux dans tous les points du lobule rénal. Les cellules sont également en voie de dégénérescence graisseuse, quel que soit le point examiné. Quelques noyaux ronds s'observent entre les fibrilles conjonctives qui séparent les tubuli.

Foie. — Dégénérescence graisseuse avancée des cellules hépatiques. Les espaces interlobulaires et les fissures présentent une prolifération conjonctive manifeste; les noyaux ronds existent surtout dans les fissures et autour des canaux biliaires. L'endo-périartérite est généralisée à toutes les artérioles des espaces.

Moëlle. — Les vaisseaux ont leurs parois épaissies par la prolifération conjonctive et leur calibre presque effacé. De grandes travées conjonctives s'en détachent et envoient de nombreux prolongements entre les tubes nerveux. La névroglie est notablement épaissie et semble comprimer les tubes nerveux dans un réseau à mailles serrées, mais très irrégulier d'aspect suivant les points étudiés.

OBSERVATION XVII.

Intoxication saturnine chronique (observation due à l'obligeance de mon excellent ami et collègue Lejard).

Le nommé X..., entre à l'hôpital Saint-Antoine en 1881, pour des accidents paralytiques consécutifs à l'intoxication saturnine. Il présente une atrophie généralisée de tous les muscles des membres et du tronc; il est réduit à l'état de squelette et succombe bientôt dans un état de cachexie profonde.

Autopsie. — Congestion des deux poumons aux bases, tubercules aux sommets. Cœur petit, dur, et résistant à la coupe. Orifices normaux, athérome de l'aorte et des gros vaisseaux; on retrouve les plaques d'athérome dans les artères du cerveau. Rien d'anormal à l'œil nu dans le cerveau et la moelle. Foie petit, il pèse 1,030 gr.; il est dur et résistant à la coupe surface lisse à la coupe sans granulations. Reins petits à surface granuleuse et offrant quelques kystes; la capsule est très adhérente. Rate petite et sclérosée.

Examen microscopique. -- Cœur. — Les fibres musculaires sont en certains points en voie de dégénérescence graisseuse; c'est une véritable dégénérescence segmentaire, dans les autres points elles sont normales. Ces altérations des fibres musculaires sont localisées dans certaines parties, là où il y a prolifération conjonctive qui sépare et dissocie l'élément musculaire. Cette sclérose est assez considérable et elle est surtout développée autour des vaisseaux. Ces derniers ont leurs parois épaisses, fibreuses, et leur lumière est très retrécie par endartérite proliférante. Du pourtour de ces foyers vasculaires le tissu conjonctif rayonne dans tous les sens s'infiltre de noyaux embryonnaires et se répand entre les faisceaux musculaires.

Foie. — Les lobubes hépatiques sont nettement circonscrits par des bandes conjonctives infiltrées de noyaux ronds et qui se relient aux espaces interlobulaires où existe une abondante prolifération conjonctive. Cette circonscription des lobules n'existe que sur certains points seulement, mais partout la prolifération existe daus les espaces avec infiltration de quelques noyaux ronds. L'endo-périartérite est généralisée. Les cellules sont graisseuses, mais quelques-unes seulement dans certains lobules et presque toutes dans d'autres.

Reins. — Néphrite interstitielle ordinaire; le tissu conjonctif est aussi abondant autour des vaisseaux et des glomérules qu'autour des tubuli;

mais à ce niveau le processus est jeune, car on y trouve des noyaux ronds. Les cellules des tubuli sont en voie de dégénérescence graisseuse.

Dans la *rate*, dans l'*intestin*, dans le *pancréas*, même prolifération conjonctive et mêmes lésions vasculaires qui sont généralisées et le point de départ de la lésion scléreuse.

Moelle. — En dehors des altérations cellulaires dont nous ne parlons pas, on voit la substance blanche parsemée de nombreux tractus fibreux plus ou moins épais surtout au niveau des vaisseaux qui semblent commander le développement du tissu fibreux. Ces tractus sont très abondants en certains points, tantôt dans un cordon, tantôt dans un autre; les tubes nerveux sont ainsi compris dans des loges plus ou moins petites et ainsi comprimés en certains points où chaque tube est entouré d'une zone fibreuse. La névroglie est donc épaissie notablement entre chaque fibre nerveuse quelquefois, mais le plus souvent les travées fibreuses ne font que circonscrire des groupes de tubes nerveux. Cette disposition est très nette sur toutes les coupes, mais elle est aussi très variable suivant les points que l'on examine. Dans la substance grise on observe la même abondance de tissu conjonctif et les mêmes lésions vasculaires.

Mêmes lésions vasculaires dans le cerveau, aussi nettes que dans la moëlle et aux travées conjonctives très considérables en certains points.

INDEX BIBLIOGRAPHIQUE

Dittrich. — Prayer Viertely, 1849.
Virchow. — Syphilis constitutionnelle, traduction Picard.
Rayer. — Maladies des reins, t. II.
H. Jones. — Tome observations upon the diseases of the Liver; in Ed. méd. and surg. journal, octobre 1853.
Bergson. — Deutsche Klinik, 1856.
Bamberger. — Virchow's Arch., 1857, XI.
Traube. — Gaz. fur Wissensch. méd. Berlin, 1859.
Wallmann. — Beitrage zur statistik der granulisten. Leberentartungin œsten. Zeitsch. f. pracht. Heilk, n. 9, 1859.
S. Wilks. — Guy's hosp. reports, 1863.
Lancereaux. — Dict. enc., art. Artérite, t. VI, 1867.
Durozier. — Gaz. des hôpitaux, 1872.
Moxon. — The Lancet, 1869.
Gull et Sutton. — Med. clin. transac., 1872.
N. G. de Mussy. — Arch. de méd., nº II, 1872.
Jonhson. — Med. chir. transact., 1873.
Rabot. — Thèse de Paris, 1873.
Lancereaux. — Des af. syphil. de l'app. circulatoire. Arch. gén. de méd. t. II, 1873.
Jackson. — Brit. med. journal, 1873. The journal of mentale science, 1874.
Heubner. — Die leutische Erkrankung der Hinartérien. Leipzig, 1874.
Renaut. — Thèse d'agrég., 1875.
Lasègue. — Arch. gén. de méd., 1877, t. XXX.
Peter. — Soc. clin., juillet 1879.
Berger et Rosenbach. — Berlin Klin. Wochensch., juillet 1879.
Letulle. — Thèse inaug., 1879. Gaz. méd., n. 39 et 40, 1880.
Grasset. — Montpellier médical, juin 1880.
Debove et Letulle. — Arch. gén. de médecine, 1880.
Fournier. — Syphilis du cerveau, 1880.
Charcot et Gombault. — Arch. de physiologie, 1880.
Ballet. — Revue de médecine, 1881.
H. Martin. — Revue de médecine. 1881.
Talamon. — Thèse inaugurale, 1881.
Straus. — Gazette médicale, 1881.
Juhel-Rénoy. — Thèse inaugurale, 1882.

EXPLICATION DES PLANCHES.

PLANCHE I.

Fig. I. — Coupe d'un pilier du cœur chez un vieillard.

A. A. A. A. — Artères atteintes d'endo-périartérite.

B. B. — Tissu conjonctif développé autour des artérioles et disséminé entre les faisceaux musculaires comprimés atrophiés en C. C.

Fig. II. — Coupe d'un pilier du cœur chez un saturnin.

A. A. Vaisseaux artériels atteints d'endo-périartérite.

B. B. Tissu conjonctif sous forme de travées.

PLANCHE II.

Fig. 1. — Coupe d'un rein montrant la sclérose à son début.

A. A. A. Vaisseaux atteints de périartérite.

B. B. Glomérules parsemés de noyaux,

C. C. Tubuli entre lesquels on voit du tissu conjonctif avec des noyaux.

Fig. II. Portion d'une coupe d'un pilier du cœur chez un vieillard.

A. A. A. A. Endo-périartérite intense.

B. B. Tissu conjonctif autour des vaisseaux et entre les faisceaux musculaires en C.

PLANCHE III.

Fig. 1. — Coupe d'une moelle sénile,

B. B. Travées conjonctives épaisses et irrégulières.

A. A. Vaisseaux atteints de périartérite.

Fig. II. — Seconde coupe d'une moelle sénile.

B. B. Mêmes travées conjonctives entre les tubes nerveux.

A. A. Artérioles atteintes de périartérite.

Paris.—Typ. A. Parent, A. Davy succ^r, imprimeur de la Faculté de médecine, 52, rue Madame et rue Monsieur-le-Prince, 14.

Fig. I.



Fig. II.

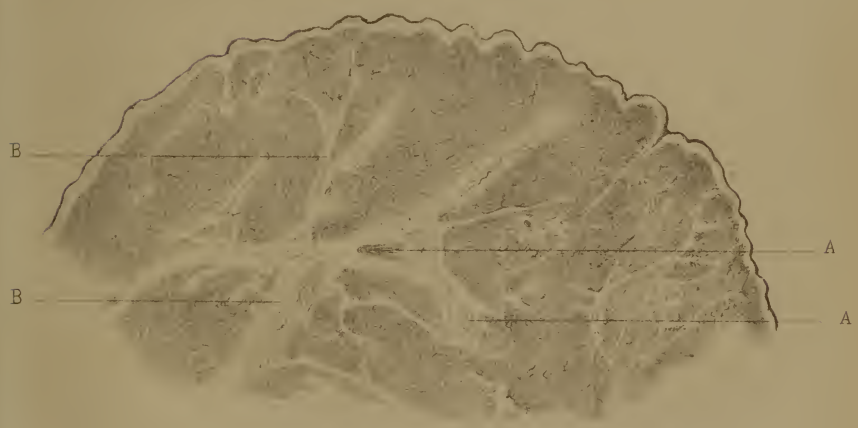

Imp. Becquet fr. Paris.

Fig. I.

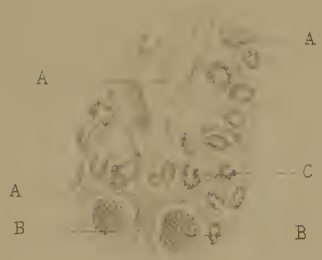

Fig. II.



Imp. Becquet fr. Paris.

Fig. I.

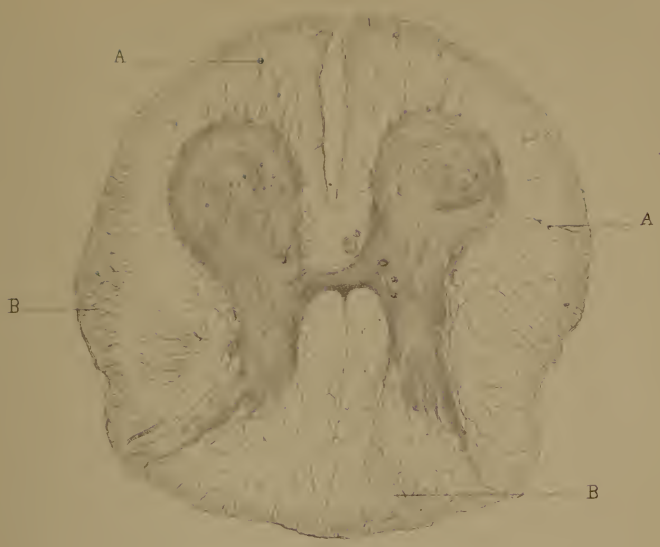

Fig. II.

Imp. Becquet fr. Paris.

RC
692
D93
1883